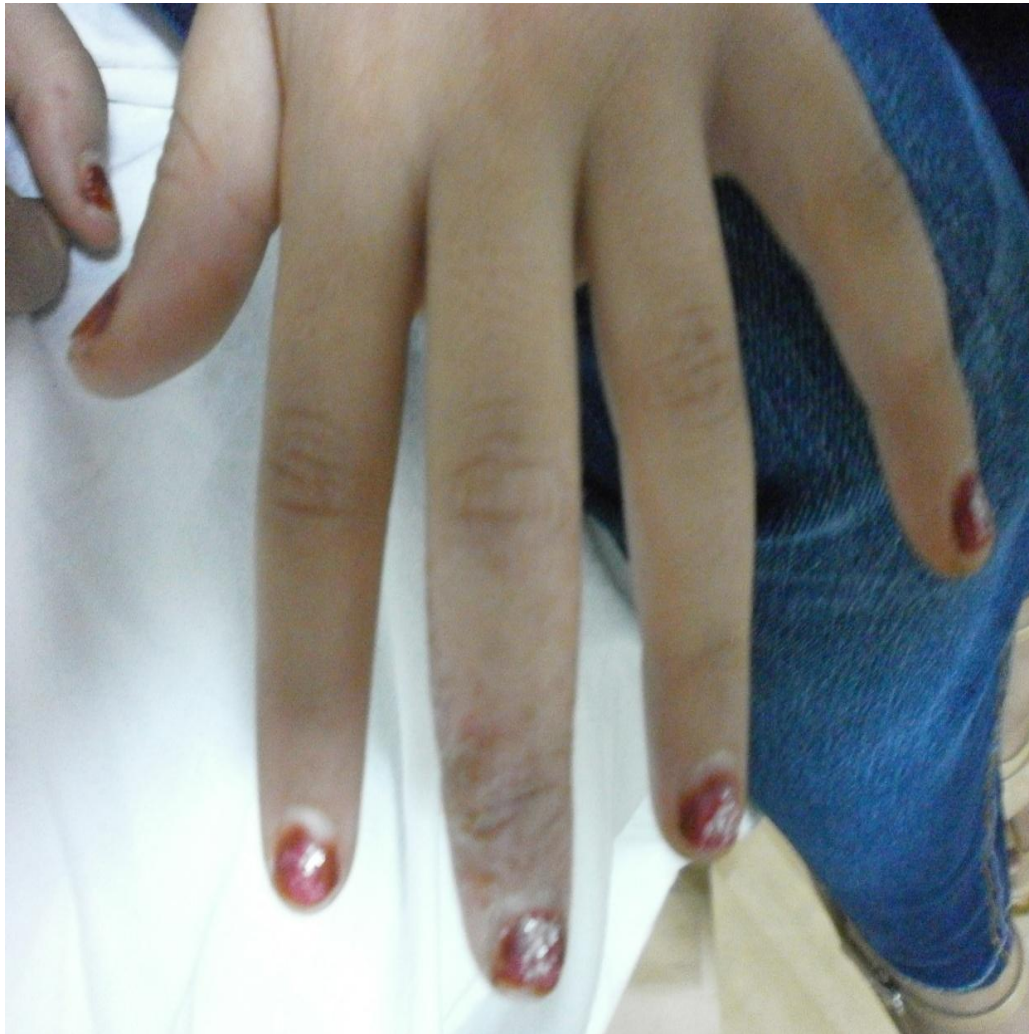
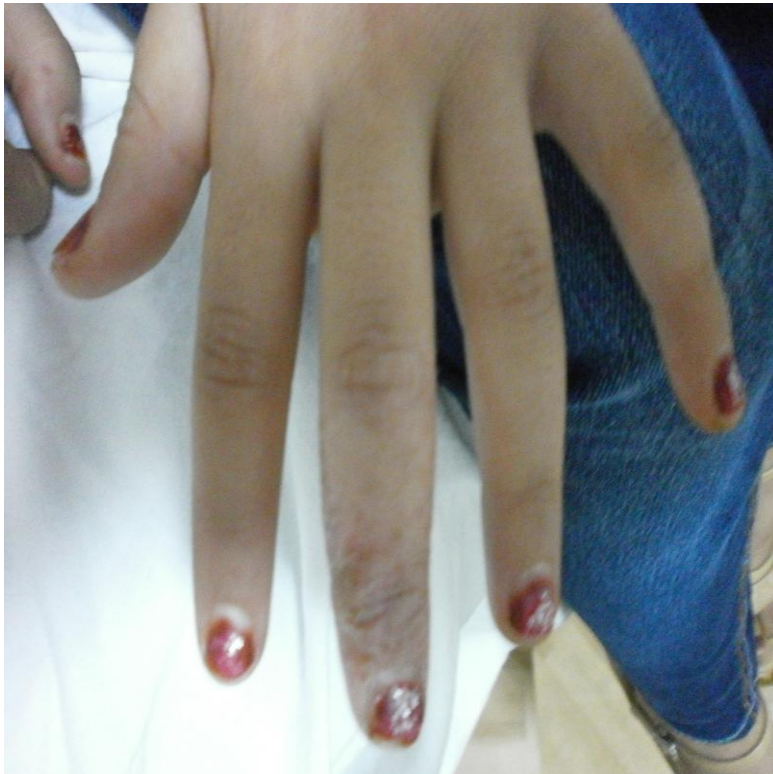


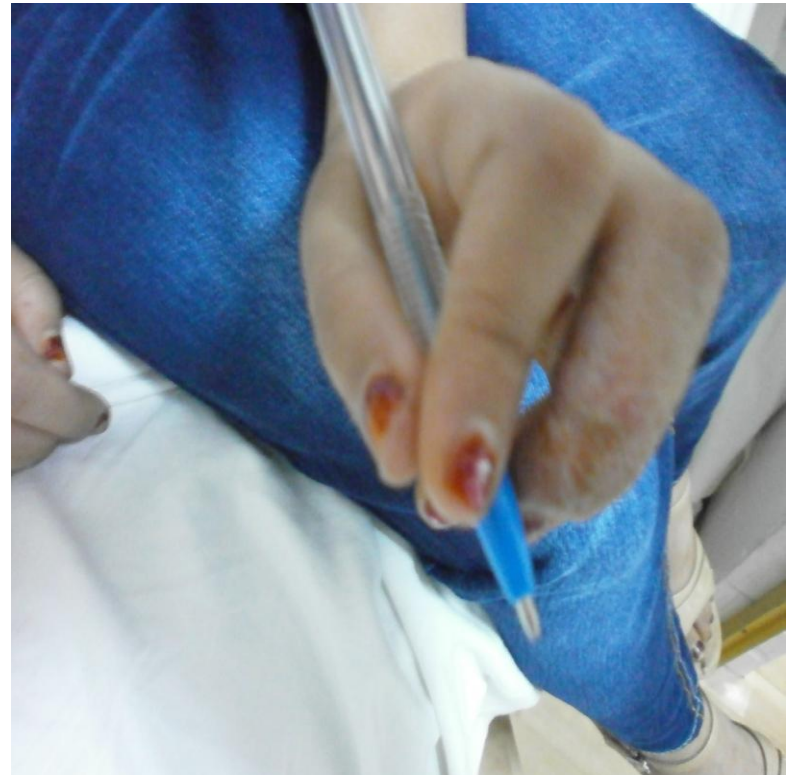Jeune fille de 30 ans, asthmatique, lésion prurigineuse de la main



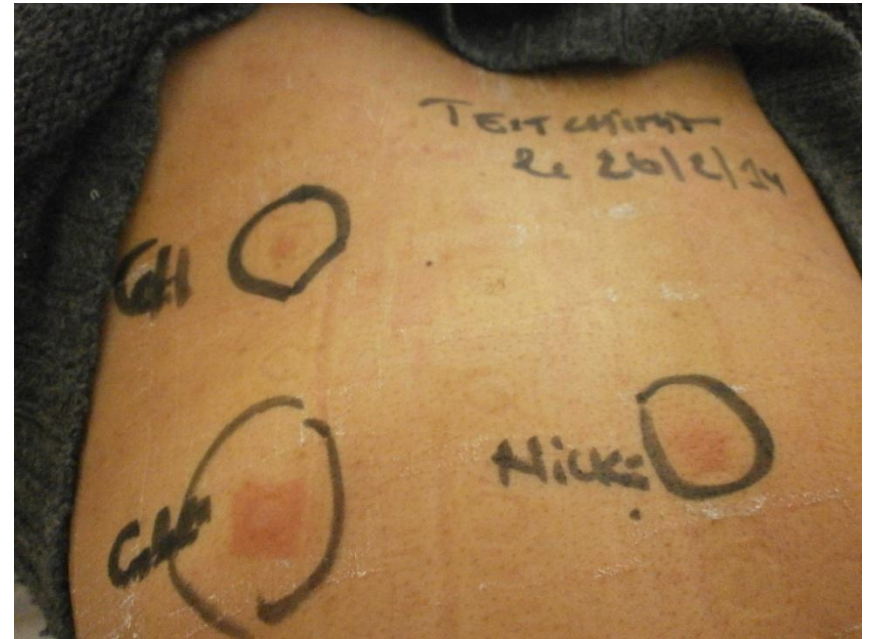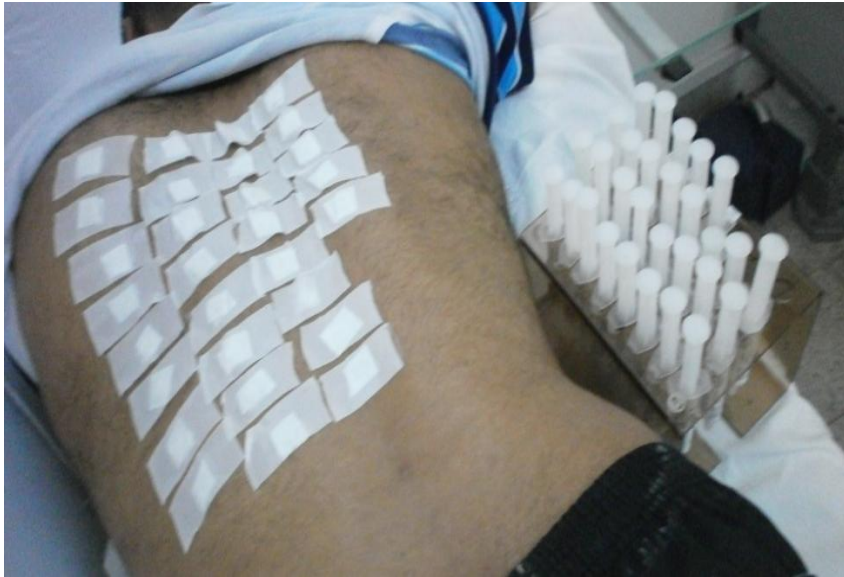Vésicules ,rougeur; squame et croute aux niveaux du 3éme doigt



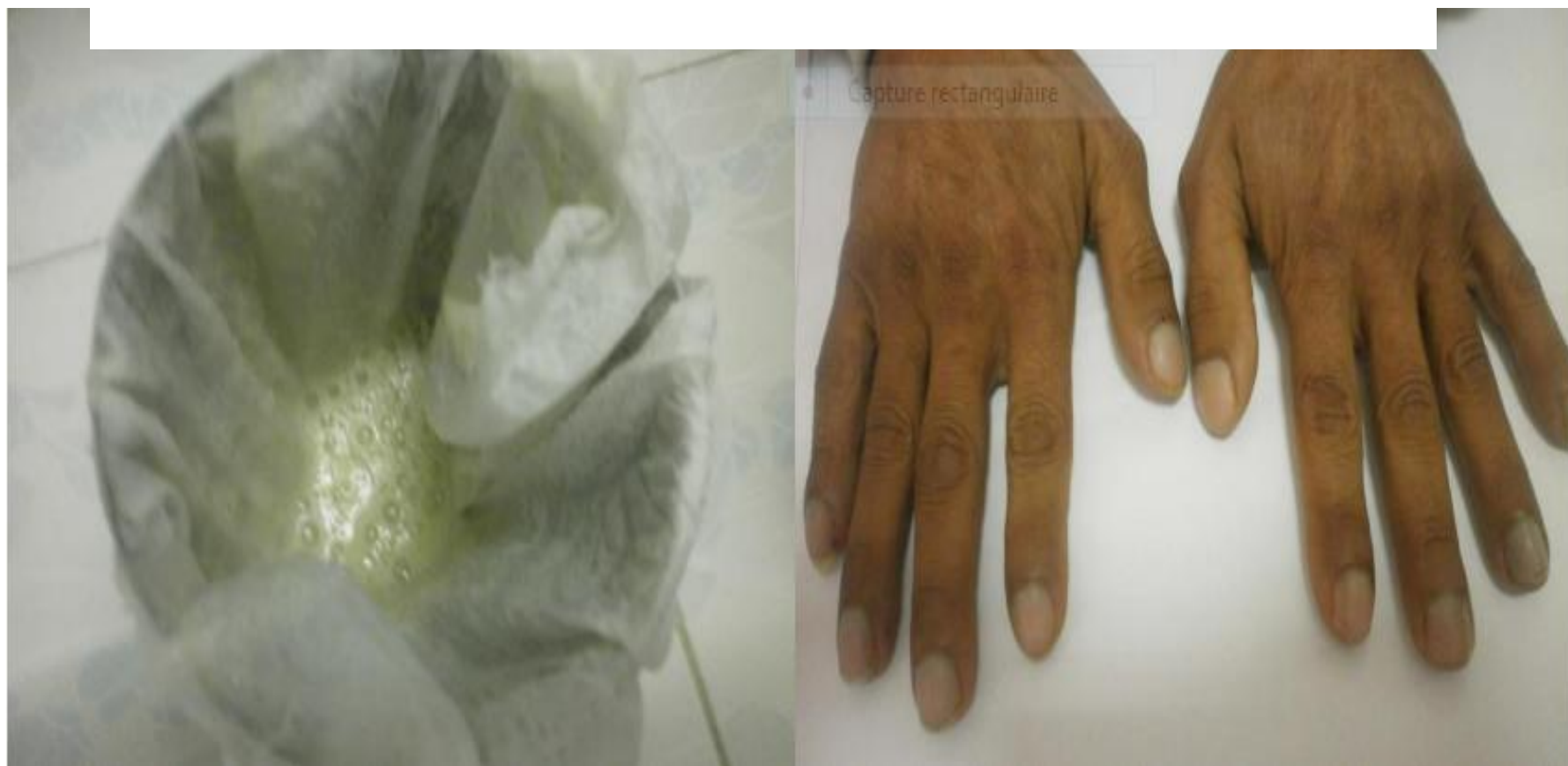Eczéma de contact allergique aux composants du stylo



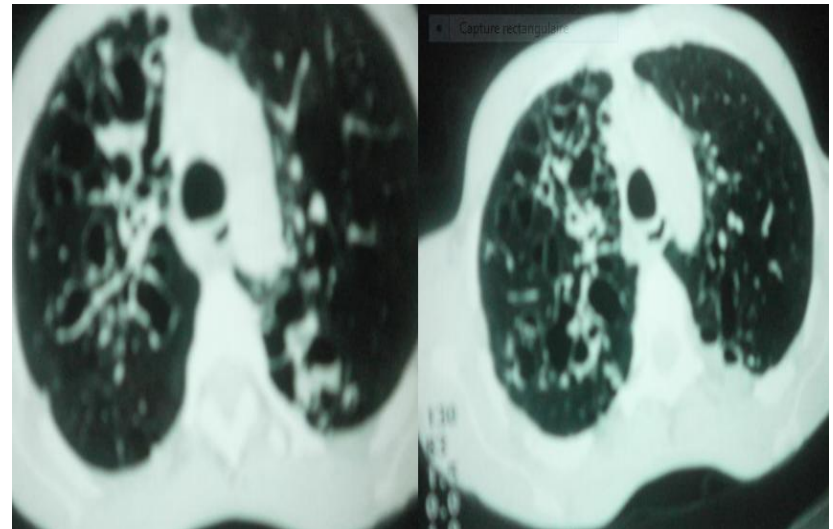
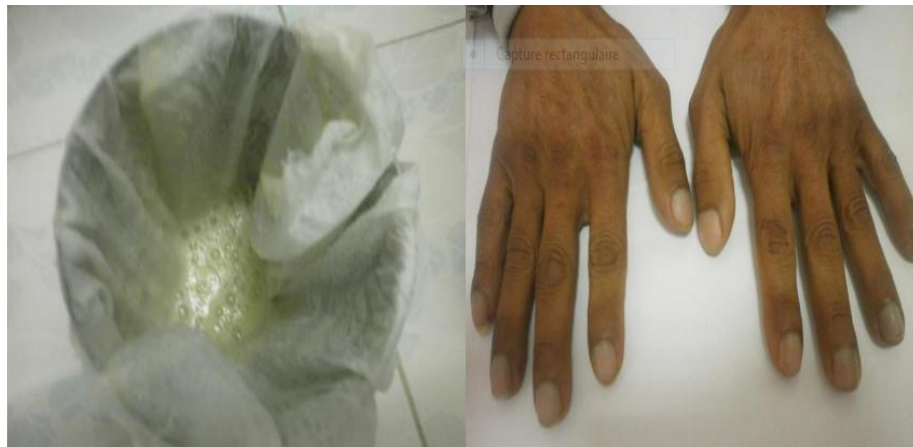Patch TEST(Réactogène chimique)



Expectoration chronique abondante (>100ml=bronchorhéé)

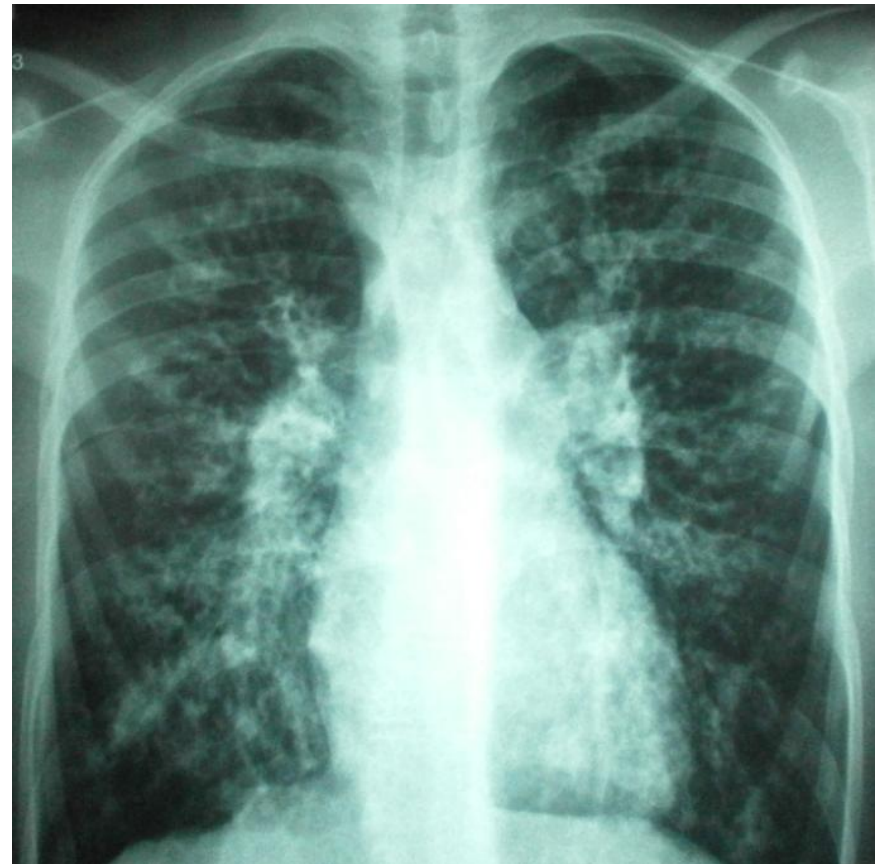
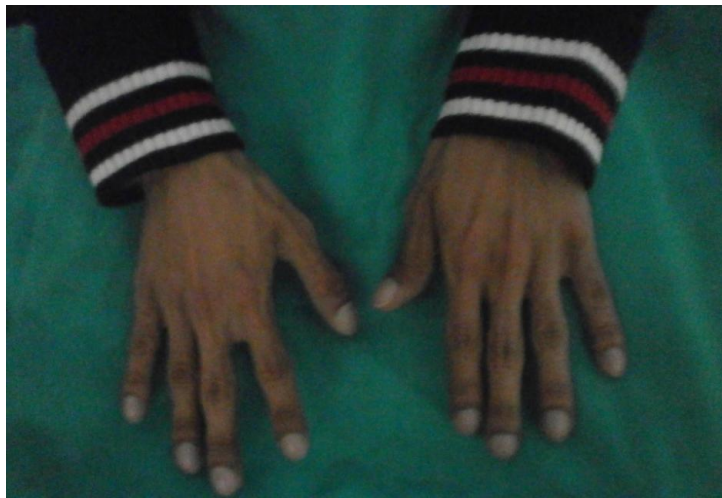
Expectoration chronique abondante (>100ml=bronchorhéé)

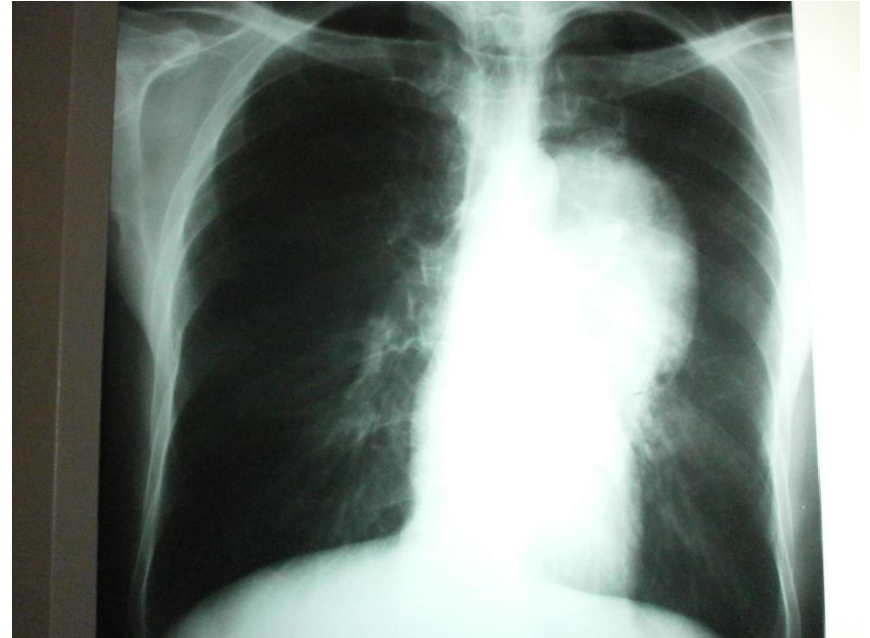
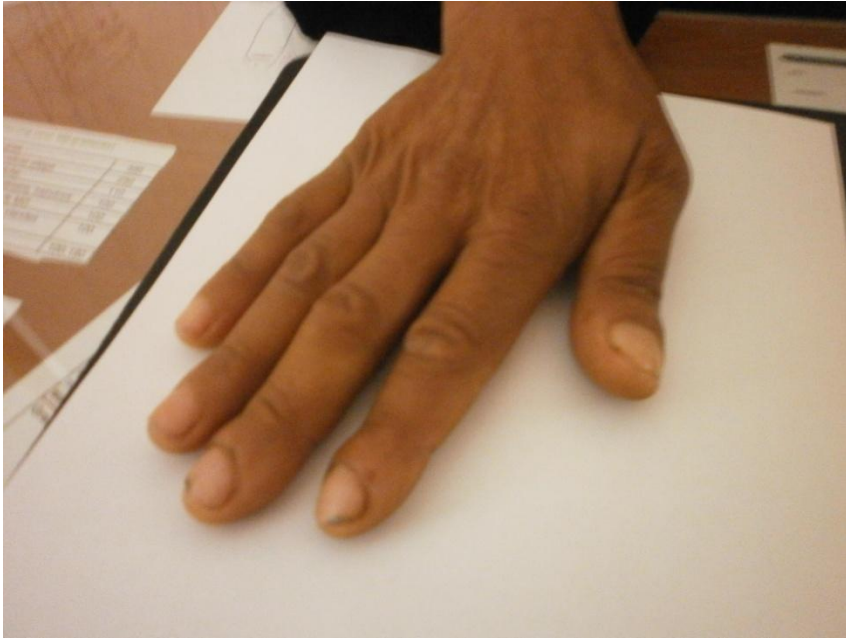

DDB=Bronchorrhée + Hipocratisme digitale

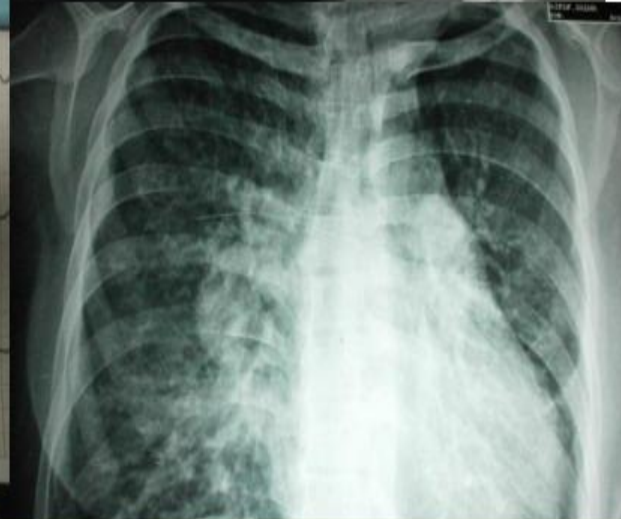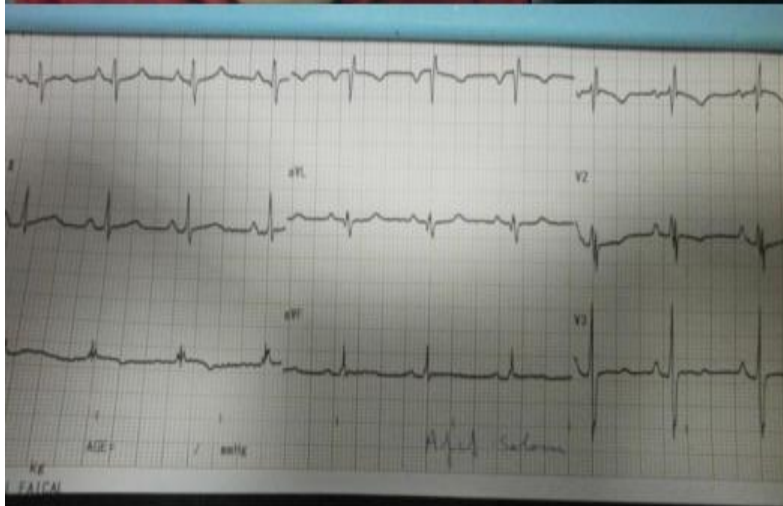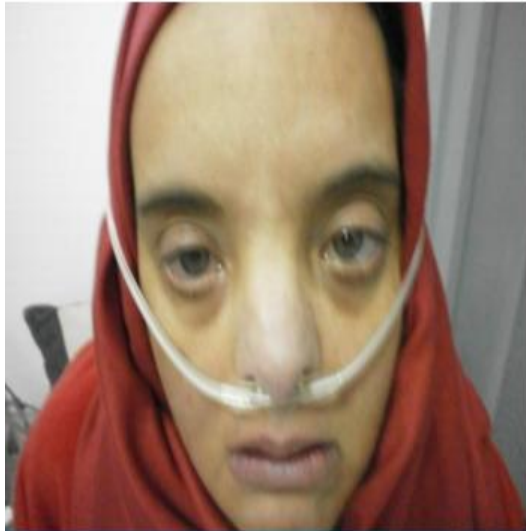
Jeune homme de 25 ans insuffisant respiratoire chronique aux stades d'oxygénothérapie (Poumon dystrophique : DDB)



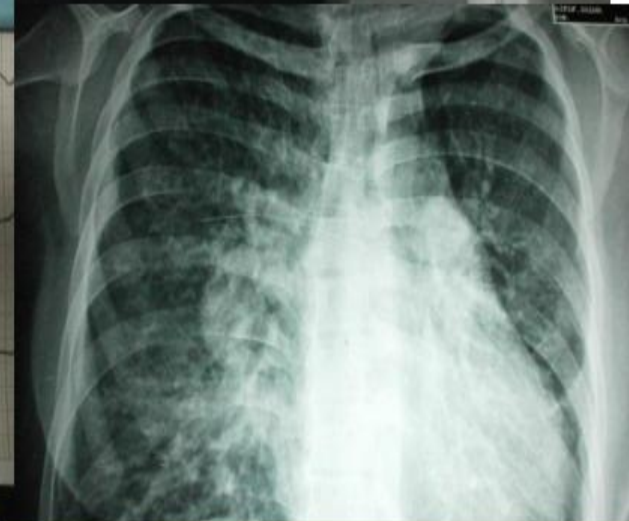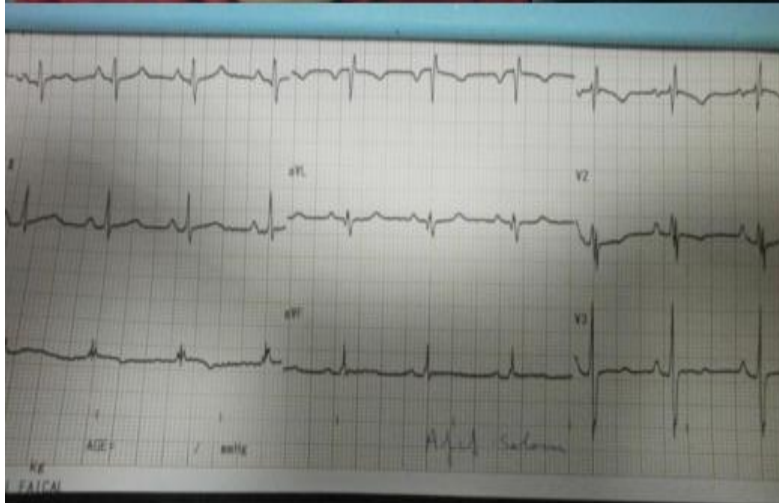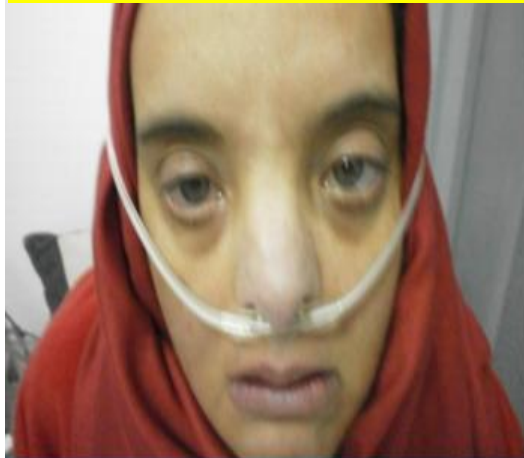
Carcinome bronchique



Diagnostique??

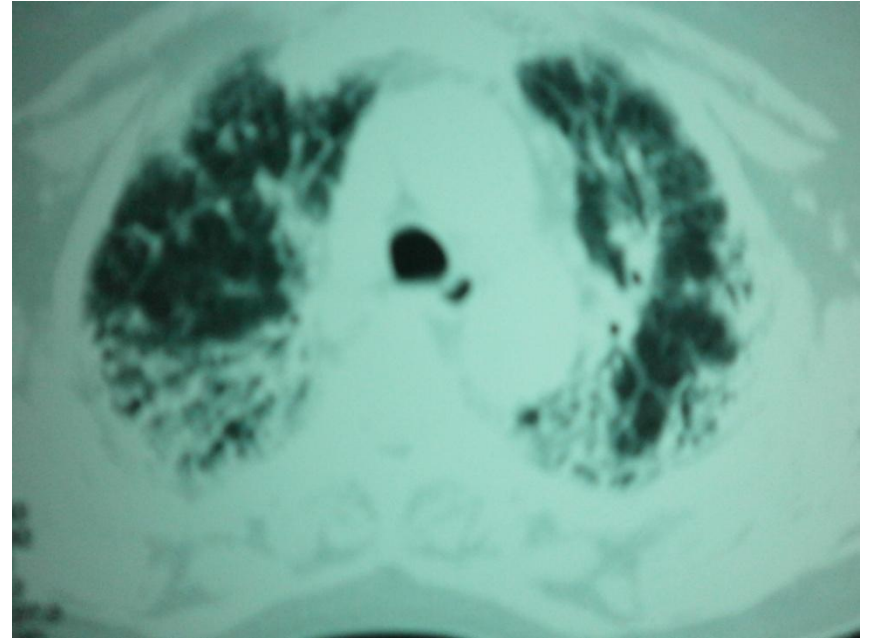
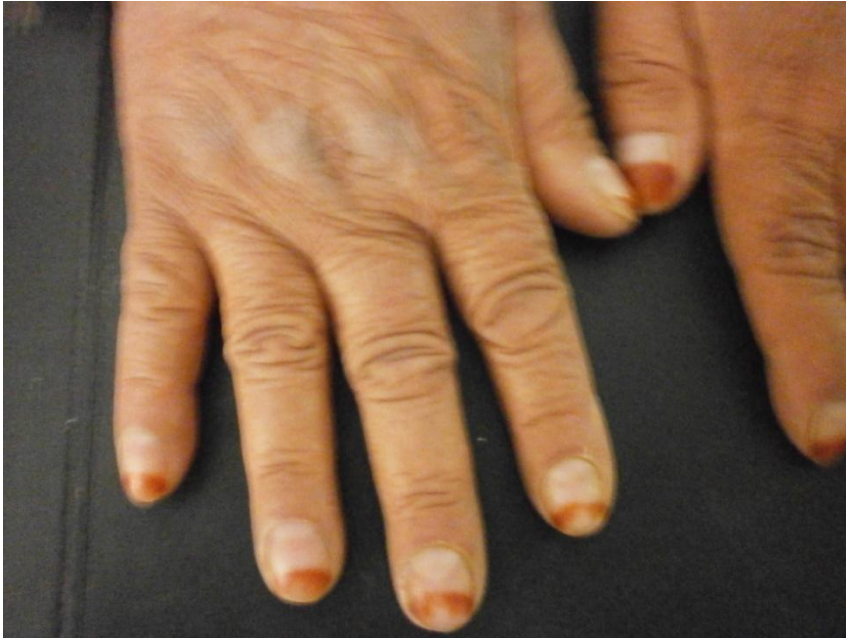

Cardiopathie cyanogène avec HTAP



- Hippocratisme digitale
- Cyanose centrale
- Désaturation persistante SS oxygène (Schunt)
- Hypertrophie ventriculaire droit
- Grosse artère pulmonaire à la radio

Fibrose pulmonaire



L'hippocratisme digital

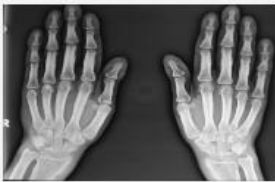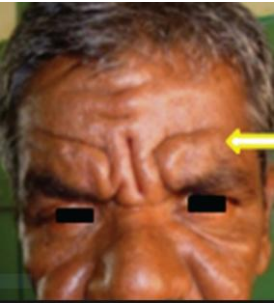La forme primaire

La pachydermopériostose
Ou syndrome de Touraine-Solente-Golé)

Signes dermatologiques
(pachydermie, épaississement et creusement des traits du visage, *cutis verticis gyrata*, séborrhée, oedème, hyperhidrose)

Signes rhumatologiques
(épanchement articulaire, arthrite, acro-ostéolyse, ossification périostée).

Début dans l'enfance ou dans l'adolescence, et peut progresser pendant cinq à 20 ans.



La forme secondaire

• Pulmonaires

- - Néoplasie (surtout cancer à petites cellules)
- - **Fibrose idiopathique**
- - Bronchiectasies
- - Sarcoidose
- - Tuberculose (au stade fibrosant)
- - Pathologie pleurale (empyème, mésothéliome)

• Cardiovasculaires

- - Cardiopathie cyanogène
- - Endocardite
- - Anévrisme
- - Pathologie de l'arc aortique

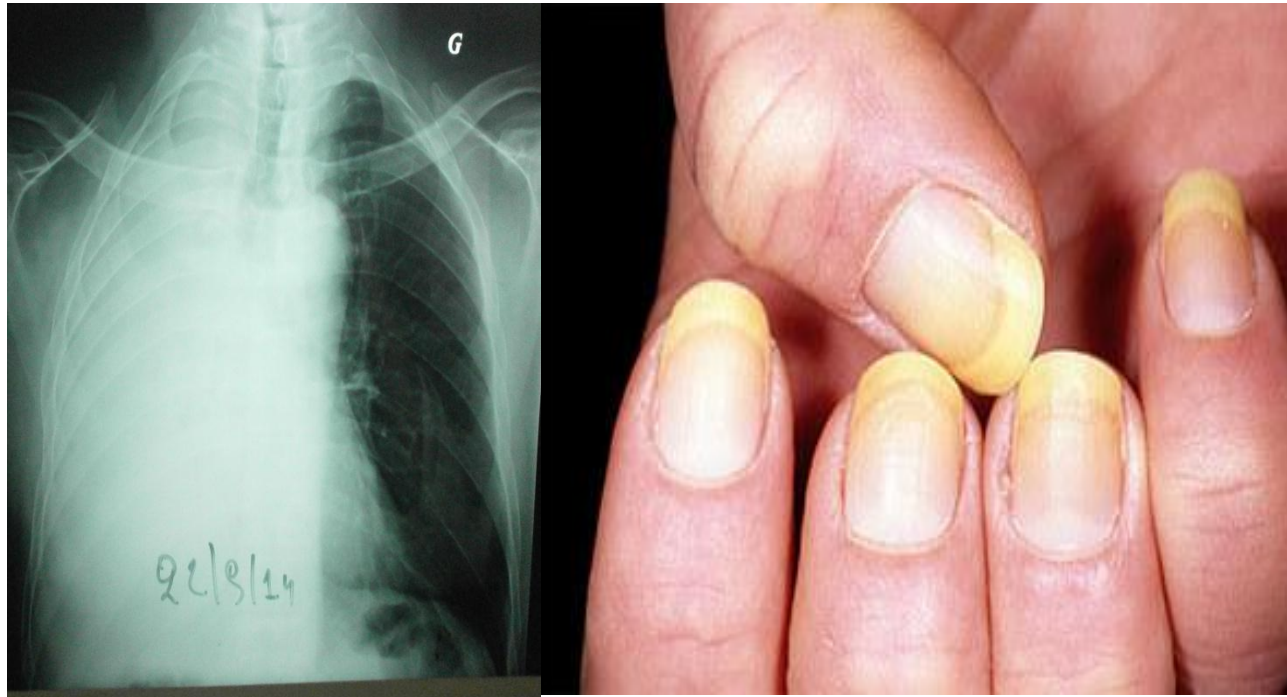
• Digestives

- - Maladie de Crohn
- - RectoColite Ulcéro-Hémorragique (RCUH)
- - Cirrhose

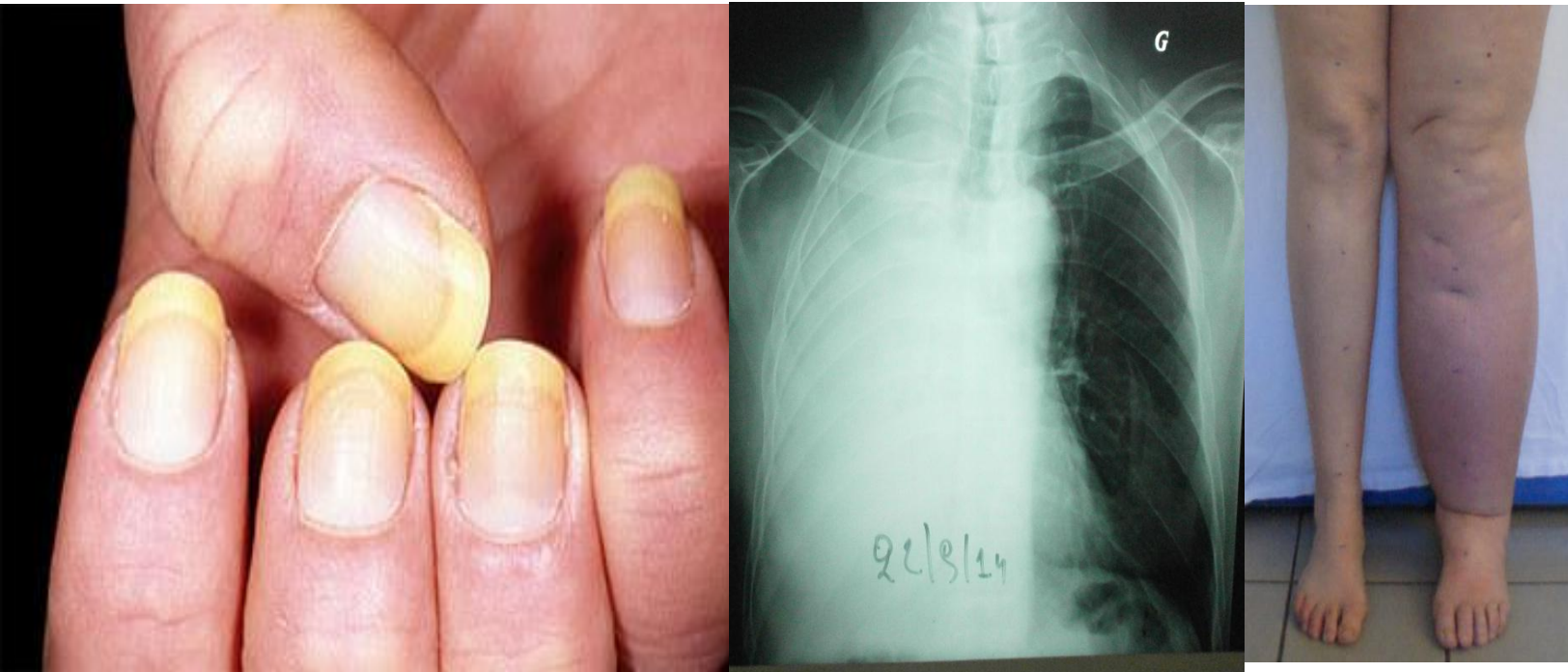
systemiques

- - Lupus érythémateux
- - endocrinologiques
- - Dysthyroïdie
- - Acromégalie
- - Grossesse
- - infectieuses
- - Endocardite
- - HIV
- - Syphilis
- Neurologiques
- - Hémiplégie

Femme de 30 ans pleurésie droite récidivante

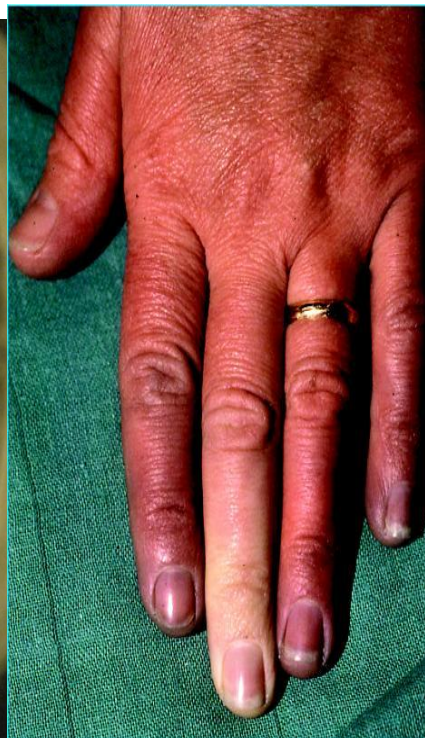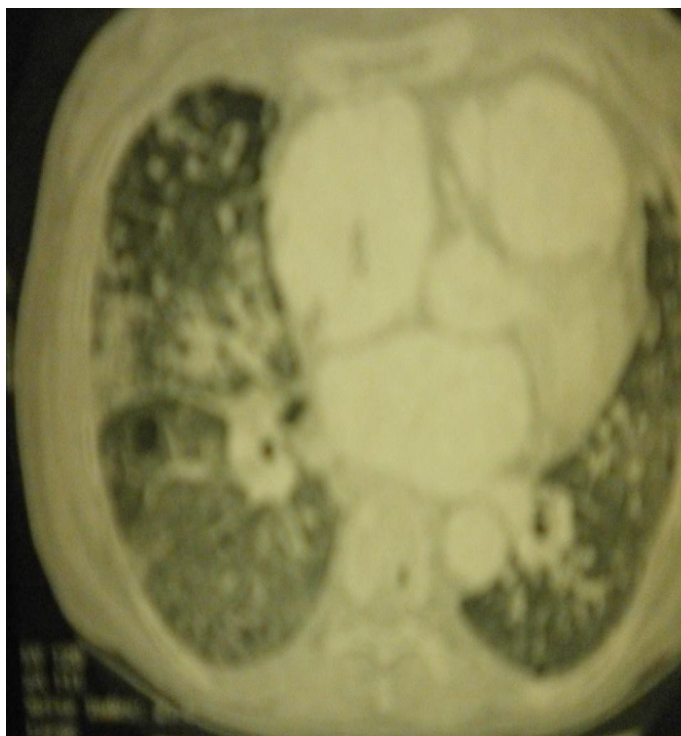


Syndrome des ongles jaunes (xanthonychie)

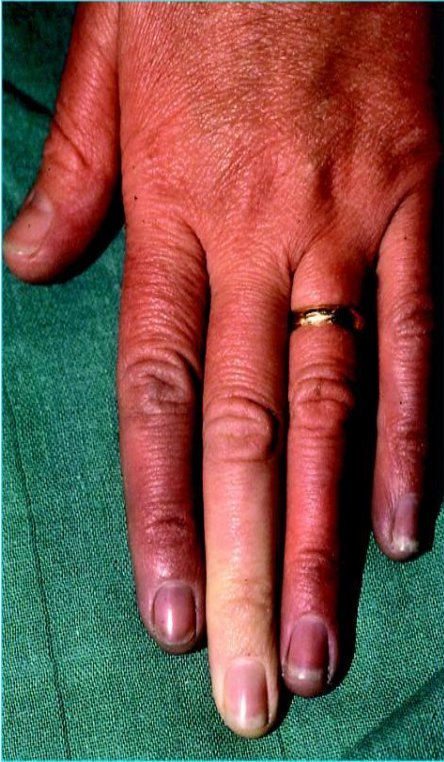

Syndrome rare, qui associe
ongles jaunes, épais, bombés à croissance lente voire nulle
lymphoedème des membres
manifestations respiratoires chroniques :
pleurésie exsudative et/ou chyleuse, dilatations des bronches, pneumonies récidivantes, sinusites chroniques

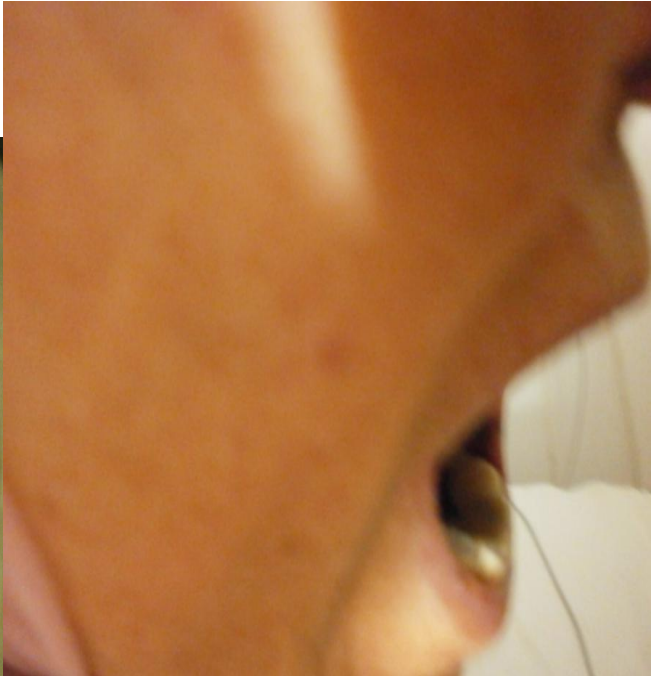
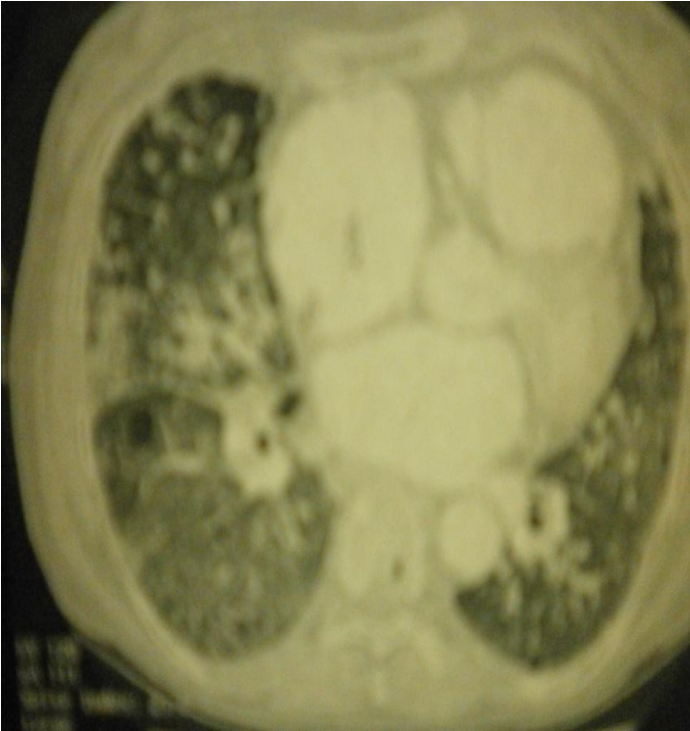Femme de 60 ans dyspnée d'effort ;ses mains ne supportent pas le froid



Phénomène de Ryanauld



Pneumopathie interstitielle

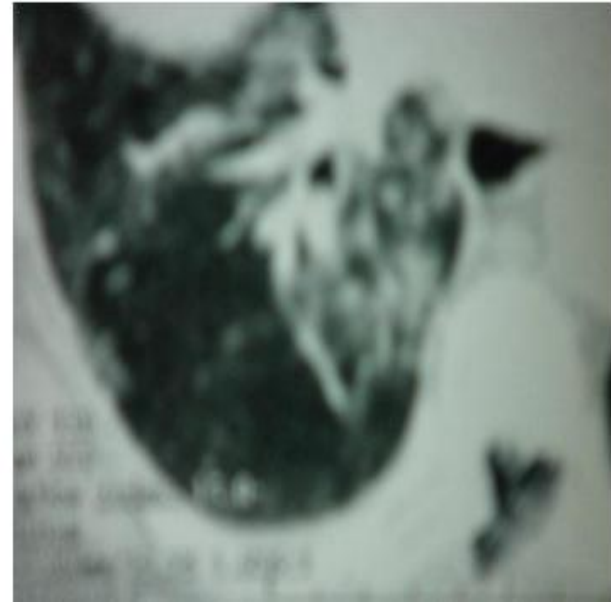
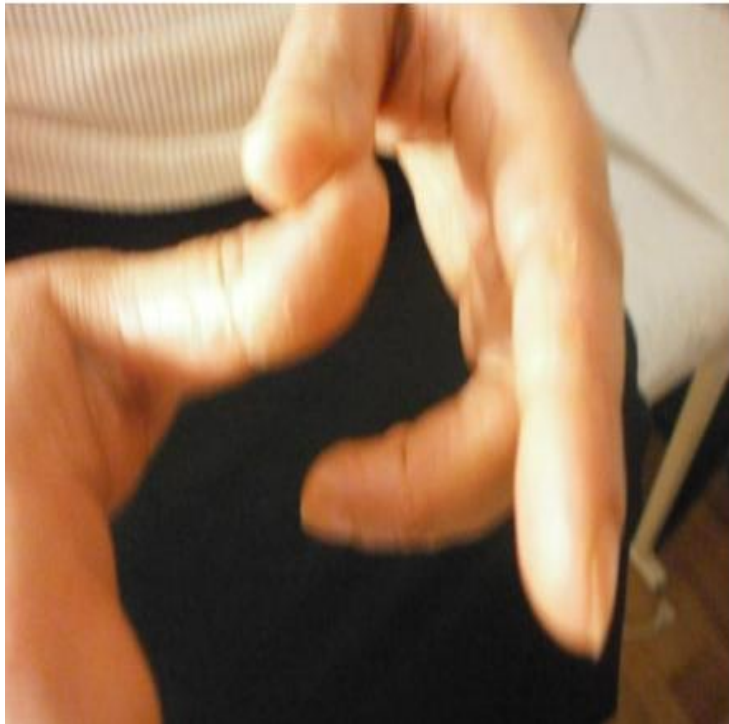
Télangiectasie et limitation de l'ouverture de la bouche

SCLERODERMIE

Femme de 45 ans dyspnée d'effort et « desquamations des pulpes de la main »

Hyperkératose fissuraire des pulpes et des bords latéraux des doigts « mains de mécanicien ».

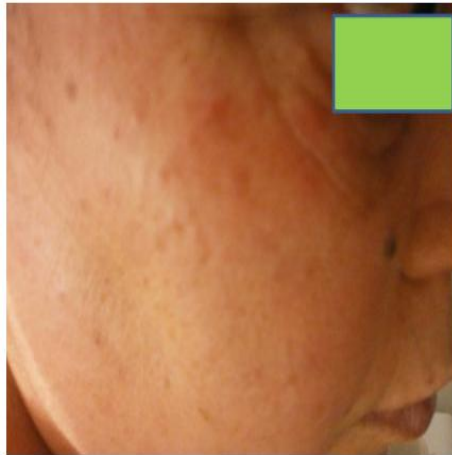

Atteinte cutanée

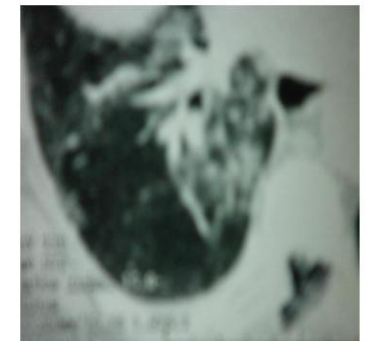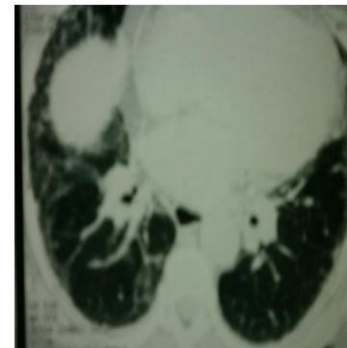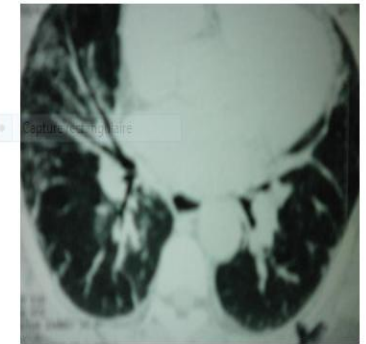
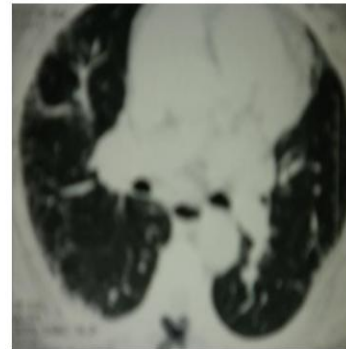
Hyperkératose fissuraire des pulpes et des bords latéraux des doigts « mains de mécanicien ».



Eruption cutanée rouge violet sombre sur le visage caractéristique de dermatomyosie



Scanner thoracique :Syndrome interstitielle. Epaissement des septas et en périvasculaire .Ver dépolie. Absence de nid d'abeille(PINS)



EFR(20/04/2009) :CVF:1,20 - (41 %) VEMS: 1,07 (42 %) VEMS / CVF: 89 %

E.C.G : NORMALE

Biologie:

TS =6,05min-TP 100%

CPK 40(NL)-Aldolase 3,8(NL<7,5 ui)

• Capture rectangulaire

Lavage bronchioalveolaire:

Cellularité 150 000cell/ml(85% Macrophage-Lympho 10%-PN 4%)

Bilan immunologique:

Latex walerose :negative

AC/Nucleaire >320-

J01 = 46

- Il s'agit d'une femme de 45 ANS qui présente une pneumopathie interstitielle non spécifique; des manifestations articulaires et cutanée et des anticorps anti-Jo-1 positives.
- Les enzymes musculaires sont normaux


->Syndrome des anti synthétase

Patient neuromusculaire ;Hypoventilation
alvéolaire chronique mis sous VNI



Patient neuromusculaire ;Hypoventilation alvéolaire chronique mis sous VNI

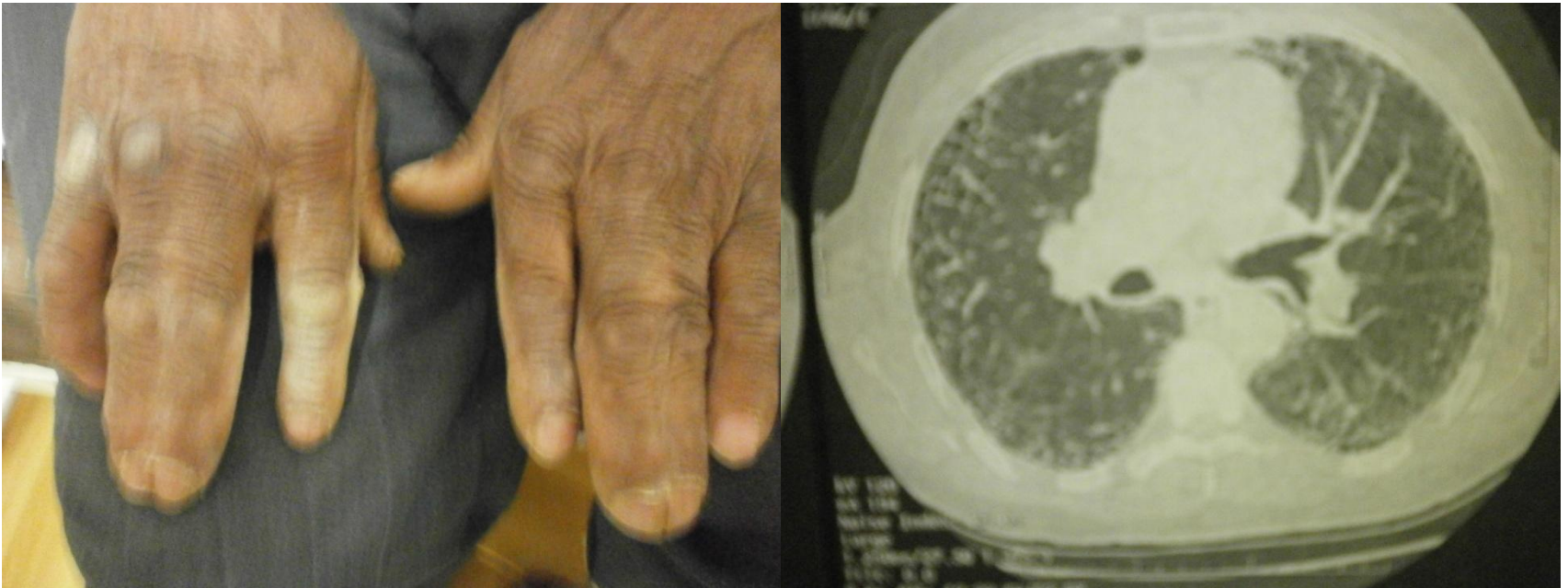
La sclérose latérale amyotrophique (S.L.A.) ou maladie de Charcot



Dextérité manuelle ;hypotrophie des muscles de la main

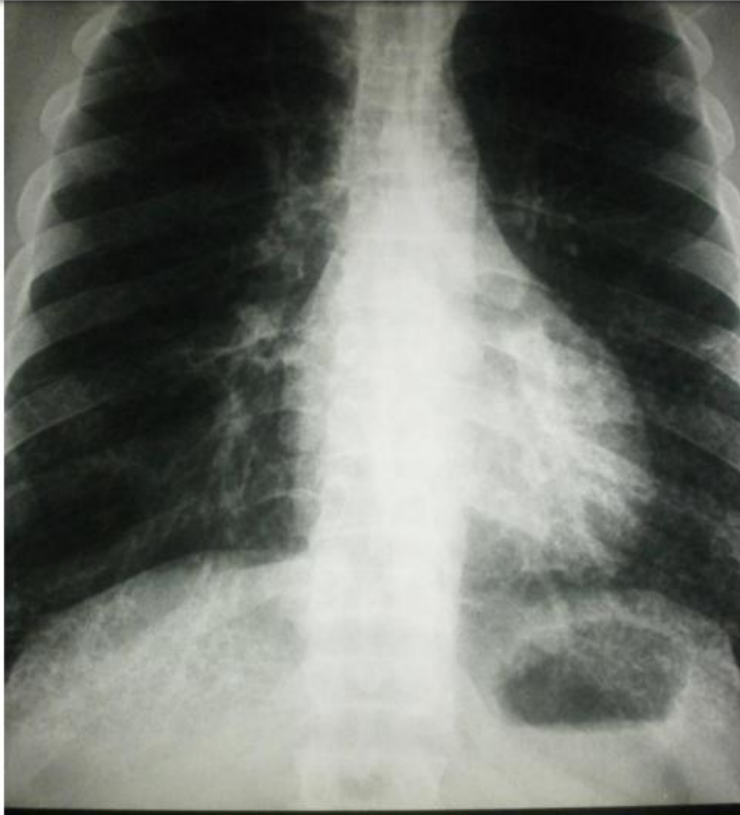
- Maladie dégénérative du système nerveux caractérisée par une paralysie musculaire progressive.
- Atteinte des membres, caractérisée par une faiblesse musculaire progressive, au niveau des membres inférieurs et supérieurs.
- Atteinte du bulbaire, (fausses routes, troubles de la déglutition)
- Paralysie des muscles respiratoire

Nous n'avons pas trouvé de cadre nosologiques associant certaines anomalies osseuses des mains et atteinte pulmonaire

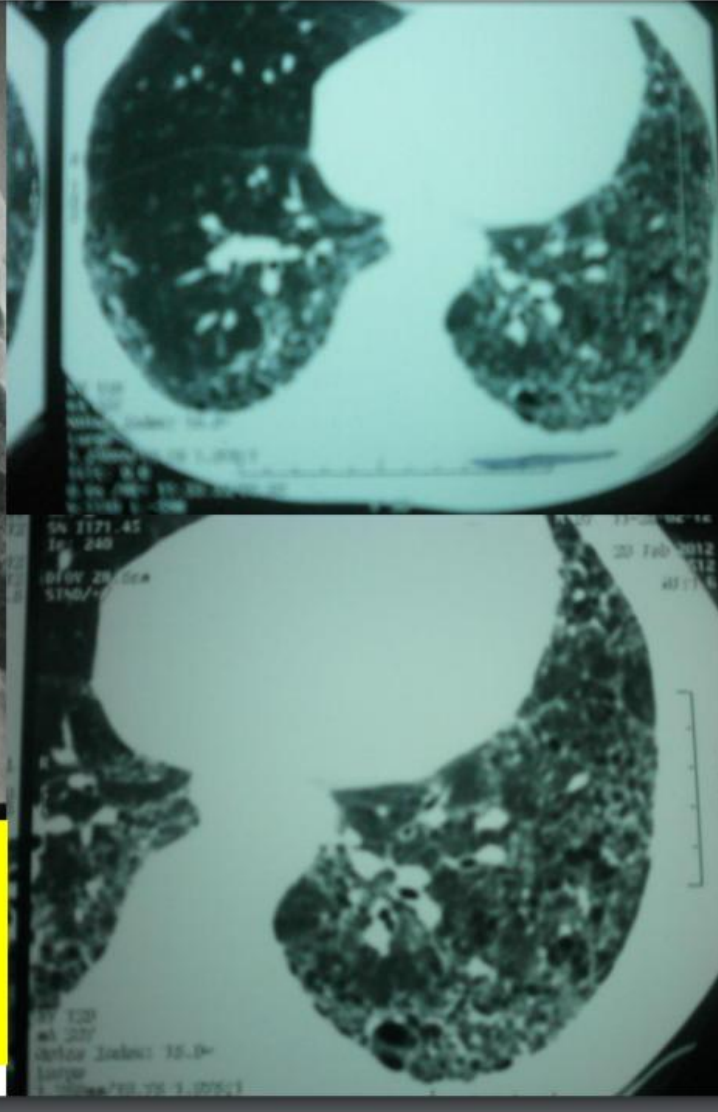


Fibrose pulmonaire associé a une fusion du 3éme et quatrième doigts

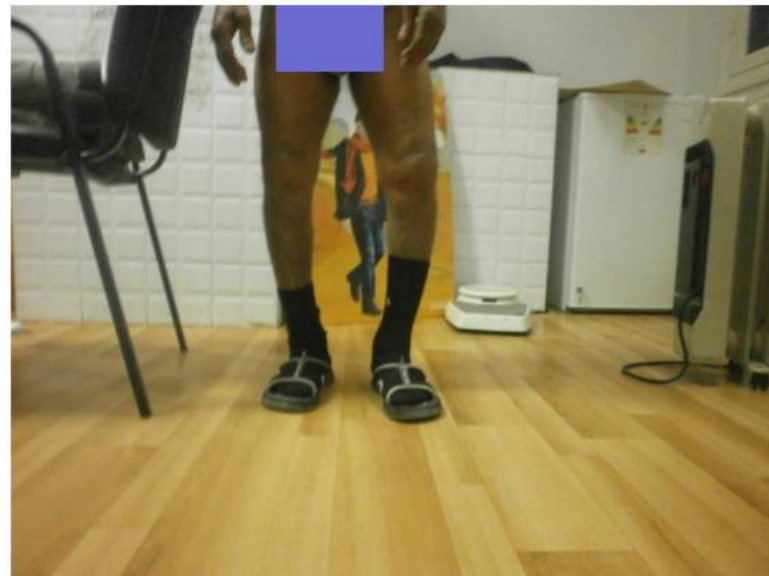
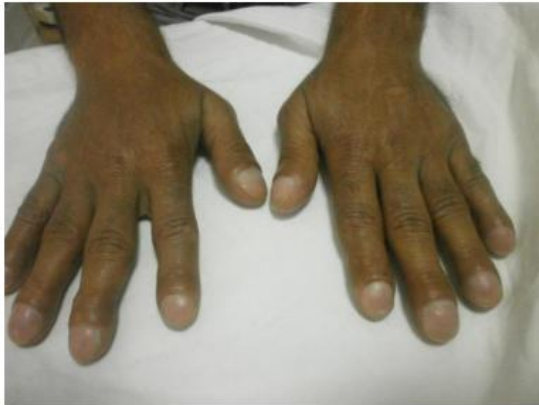AMOR S ...35ANS toux et dyspnée d'effort ..a été mis ss Prednisone 10 mg



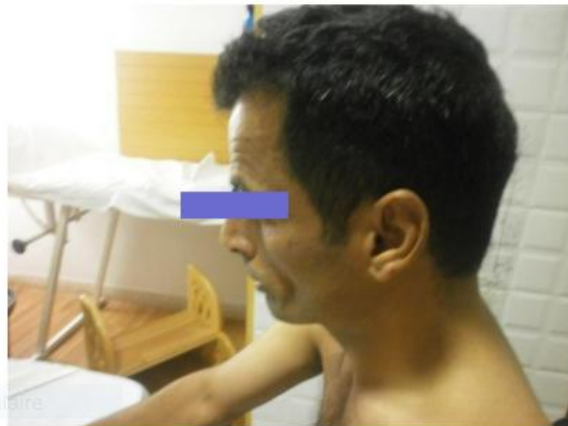**Syndrôme interstielle aux
2 bases ,sans
rétraction.Nid d'abeilles**



**Hippocratisme digitale non expliqué par l'insuffisance respiratoire ($PO_2=75\text{mmHg}$)
Dysmorphisme (familiale: 2 Sœurs atteints; 2 Sœurs et 2 frères non atteints)**



Genou varum - Jambes court et arqués -
Petite taille - Disparition lordose
dorsolombaire



Front large en avant. Hypotrophie des
pommettes et de la mâchoire inférieure

Morphotype... Achondroplasie ??

Se transmet selon un caractère dominant autosomique.

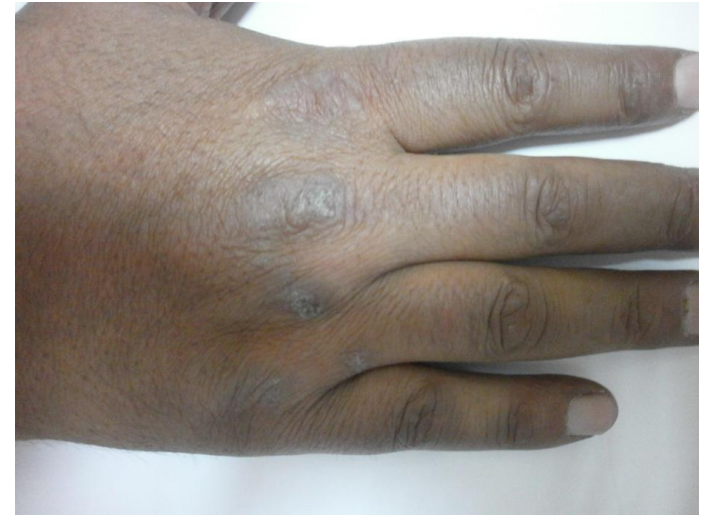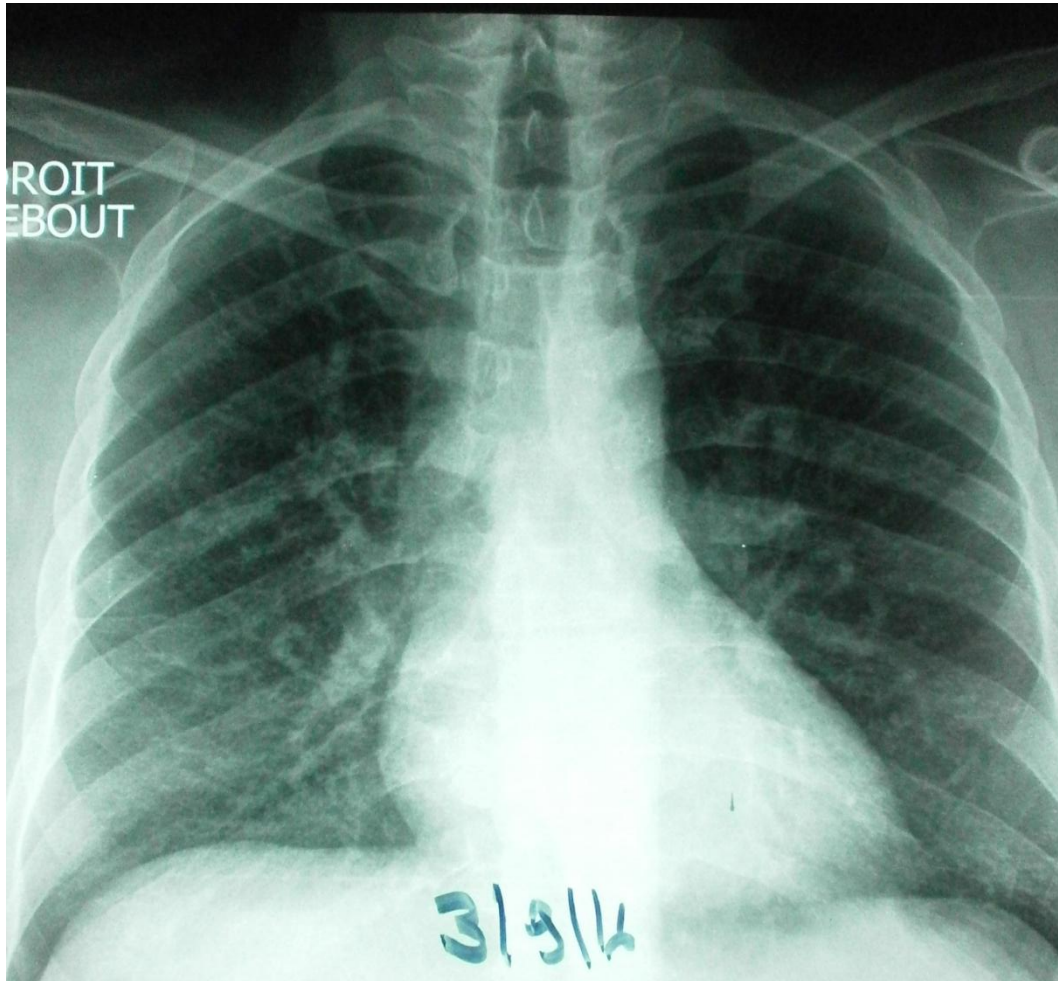
- Elle est caractérisée par une petite taille avec des membres courts, une hyperlordose, des mains courtes, une macrocéphalie et un front haut avec une ensellure nasale marquée. Ce désordre est responsable d'un déficit de taille assez sévère et de déformations squelettiques modérées, hyperlordose, *genu varum*

Les maladies associées et les complications

- Crâniosynostoses
- Cyphoscoliose
- Intolérance au glucose
- Nanisme
- Nanisme/Nain
- Sténose de la Canal lombaire
- **Syndrome d'apnées obstructives du sommeil**
Enfant
- Anomalies de main

RAMZI Z...36Ans m'a consultée pour dyspnées d'effort progressif depuis 6 mois devenue invalidante depuis quelque jours (a la parole ; aux repos)

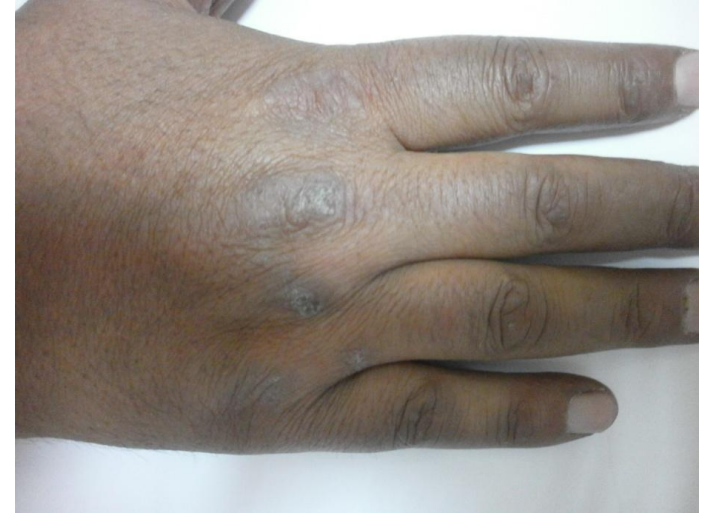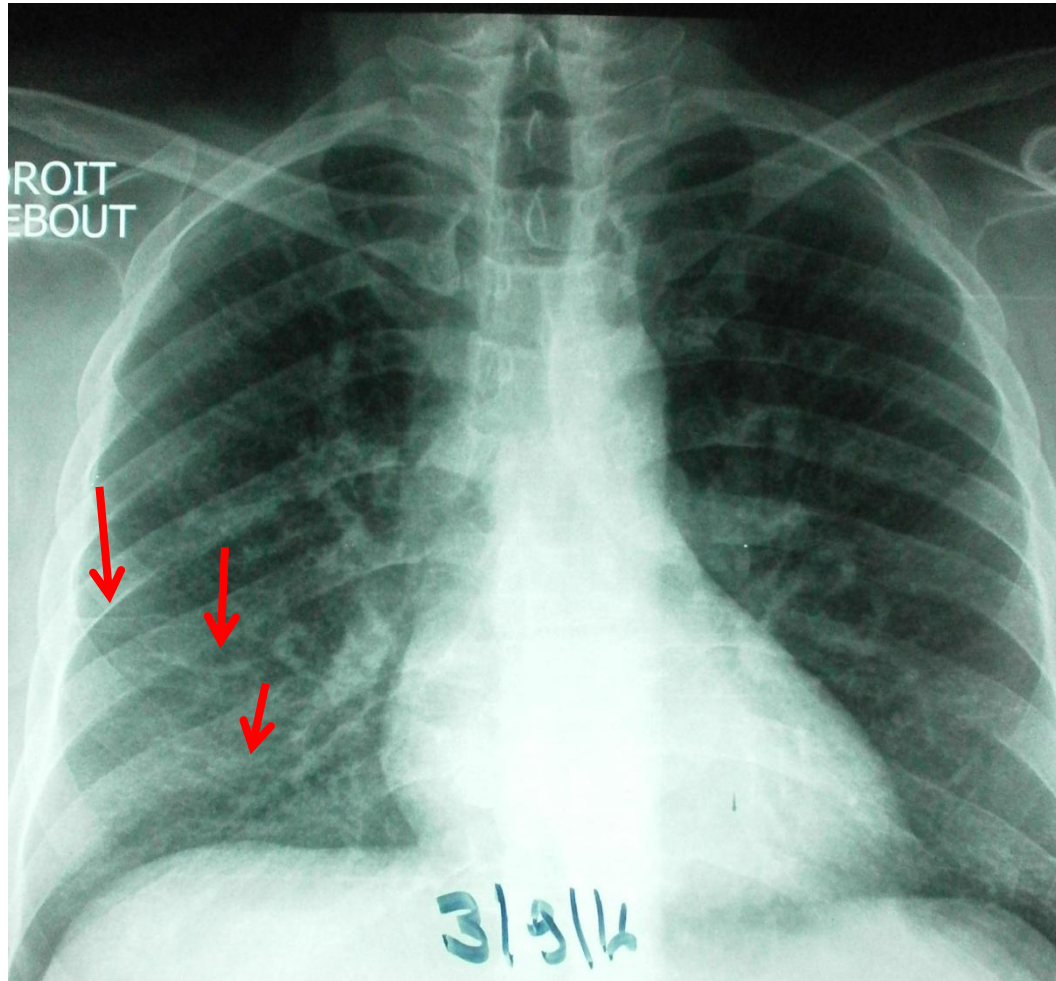
Il est suivi pour « rhumatisme des mains ».Sous Voltatrène méthotrexate



Rx THORAX:Normale

RAMZI Z...36Ans m'a consultée pour dyspnées d'effort progressif depuis 6 mois devenue invalidante depuis quelque jours (a la parole ; aux repos)

Il est suivi pour « rhumatisme des mains ».Sous Voltatrène méthotrexate



Rx THORAX:

**S interstitielle a minima basale droit
(Ligne de Kerly)**

Examen physique

:Pas de crepitantes-Apyretique

BIOLOGIE

Vs 20/30- Latex walerose négative-AC/CCP Négative
Anticorp Anti-ADN :négative

Exploration pneumo:

EFR :Trouble ventilatoire restrictive

CVF : 2,77(54 %)-VEMS: 2,67 (64 %)-VEMS / CVF: 96 %

TEST DE MARCHE 6 MIN :désaturation et tachycardie

Distance: 500m Soit: 65 % - **SAT: 97 --> 86%** -**RC:80/ min--->129** -EVA:7

GAZ DU SANG ARTERIELLE a l'effort :Hypoxie

PO2:53mmde Hg- Pco2:38mmde Hg- - HCO3: 25- PH :7,42- So2: 86

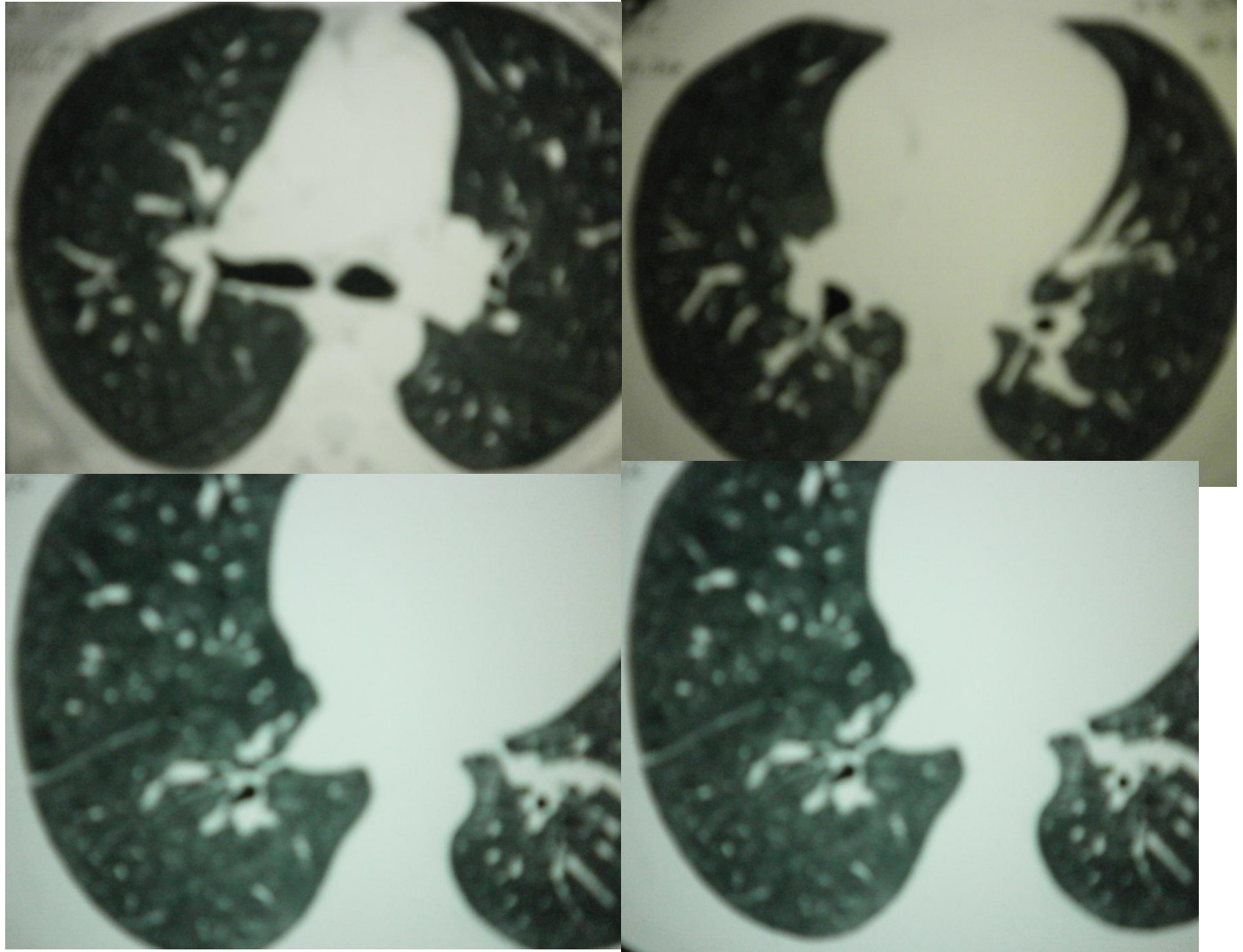
Lavage Bronchiolo-alveolaire:Assez cellulaire; formule normale

Cellularité globale 250 000 cell/ml.Macrophage(81%)-Lymphocyte 12%-PN 6%-Peo 1%-
Sidérophage néant-Absence de cellules néoplasique-Absence de microorganisme

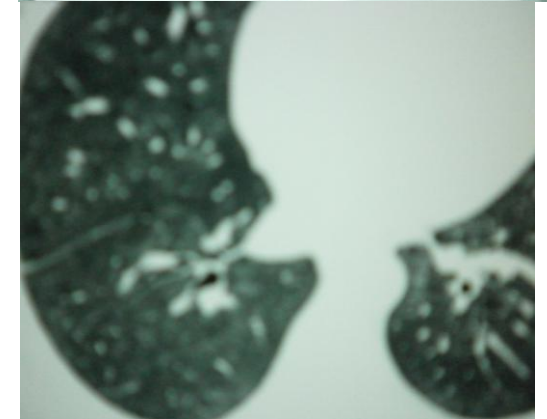
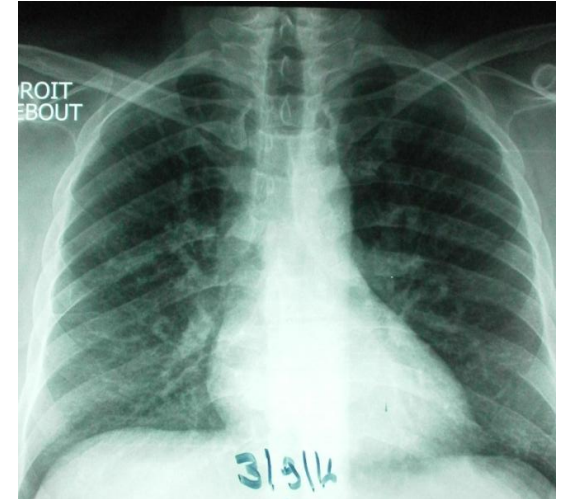
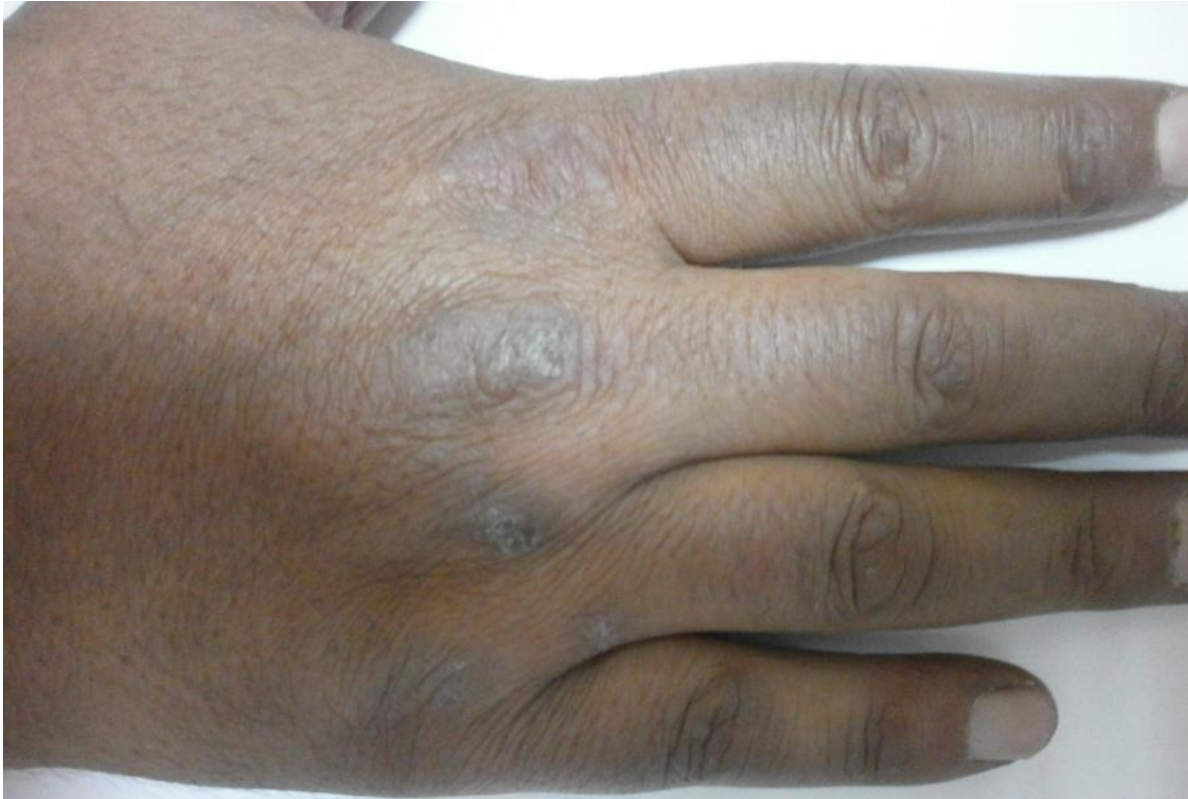Scanner thoracique:

Syndrome intertitielle avec:

micronodules a distribution bronchiolaire et ver depolie



Donc on se trouve devant une pneumopathie interstitielle chez un patient suivi pour « rhumatisme des mains ». Sous Voltarène méthotrexate

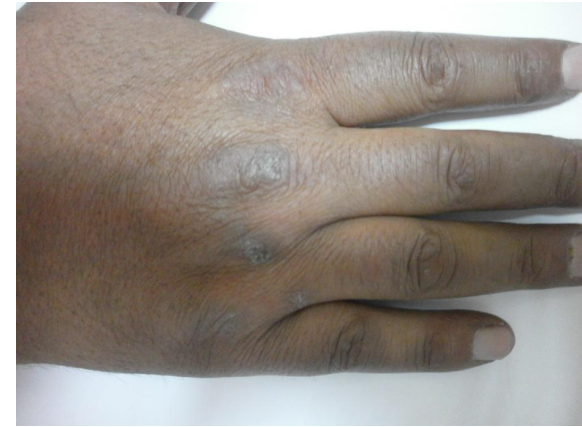
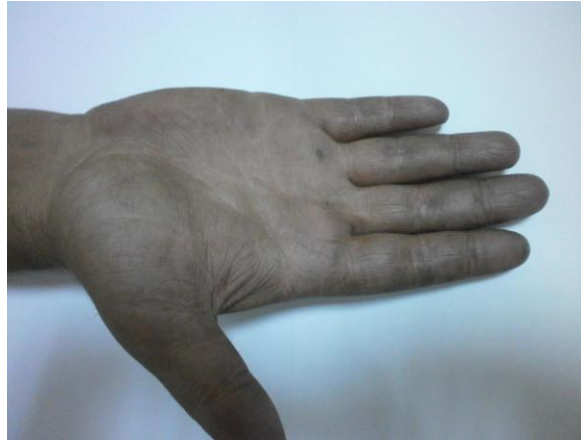
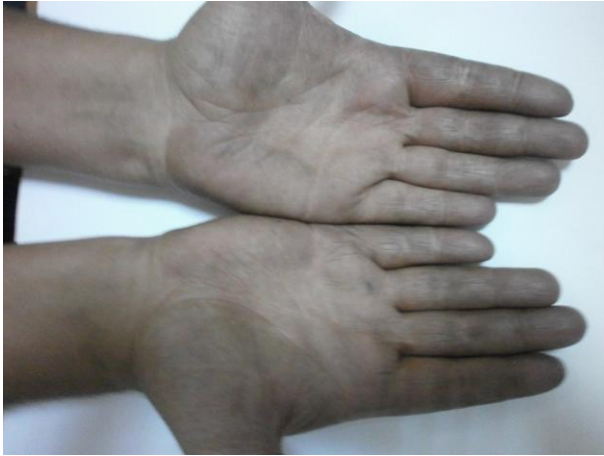➤ **Gonflement des doigts en saucisse Arthrite interphalangiennne.**

➤ **Les lésions cutanée irrégulière en plaque rouge violacée; squameuse par endroit**

Psoriasis Pustuleux Palmo-Plantaire

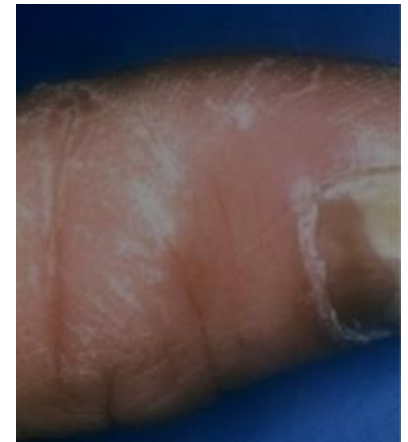Pustules plates, blanches à jaunâtre. Lors de poussées, ces plaques brunissent et la peau s'assèche puis s'effrite ou se chancère, laissant le derme à nu de façon douloureuse .La face postérieure des doigts et de la main peuvent être concernée



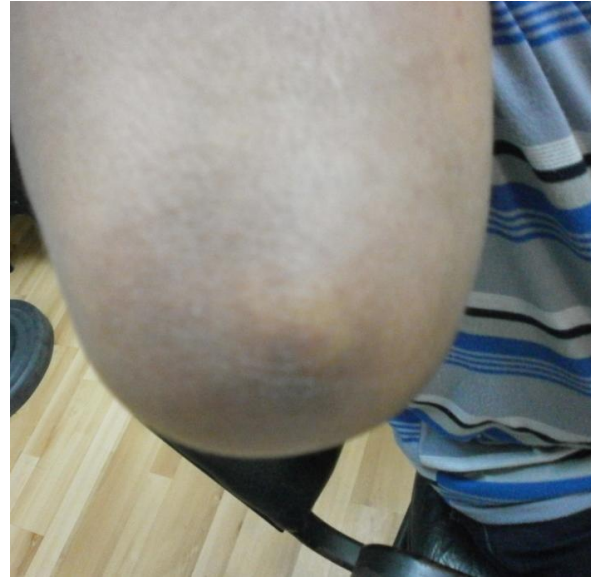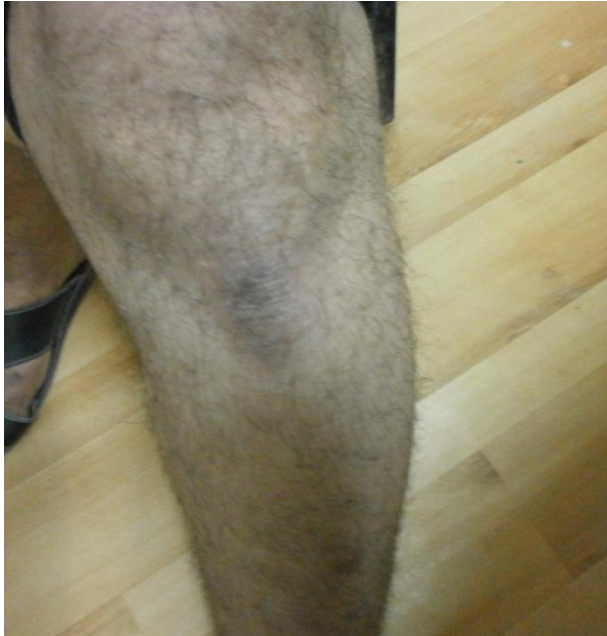Psoriasis unguéale :

Piqueté blanchâtre de l'ongle (dépressions ponctuées en dés à coudre),
Fragilité et possibilité de séparation en feuillets

Epaissement en plaque de l'ongle,
Hyperkératose sous - unguéale

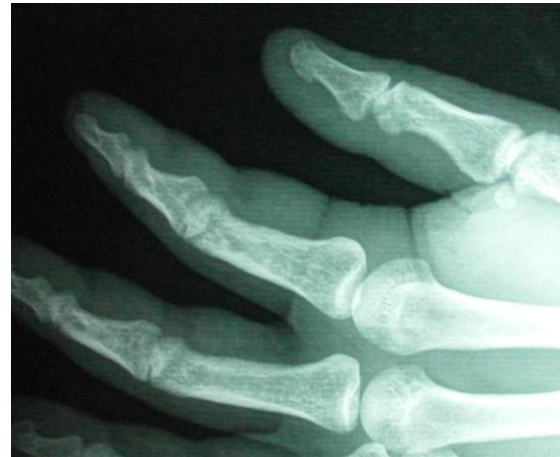
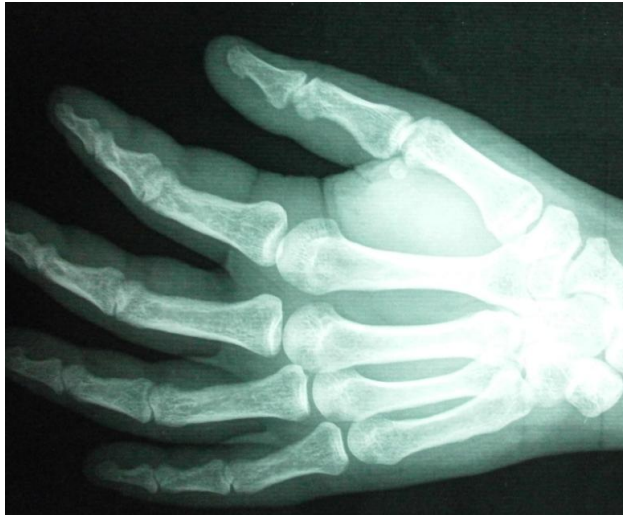
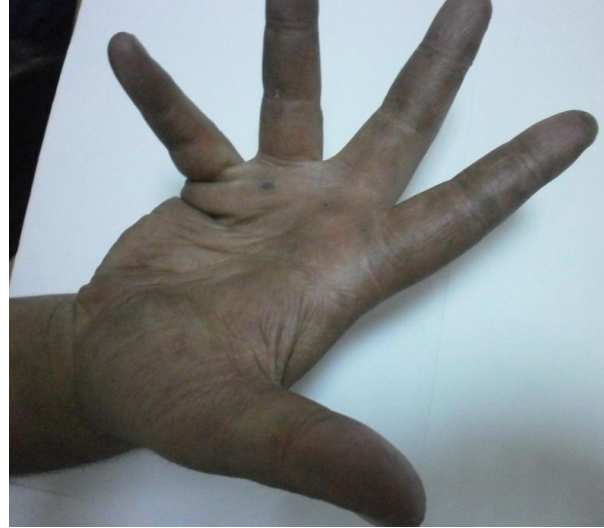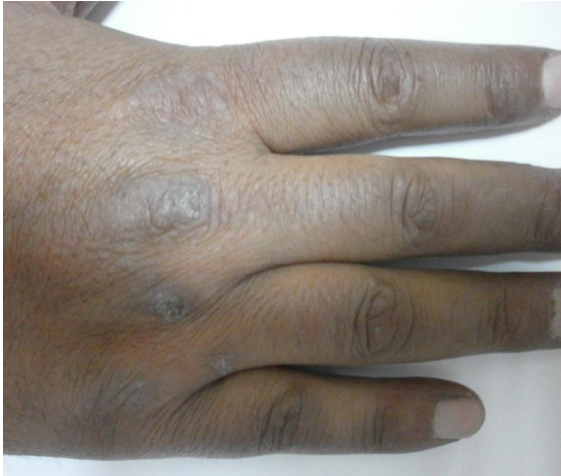Psoriasis en plaques :Plaque sous forme de lésions rouges , irritées, squameuses et infiltrées. Distribution préférentiellement dans la région des coudes, des genoux, des ongles. Lorsque les squames se détachent, elles laissent l'épiderme à vif, parfois saignant.



Ankylose des articulations inter phalangiennes .Pincement articulaire . Elargissement de la base des phalanges.

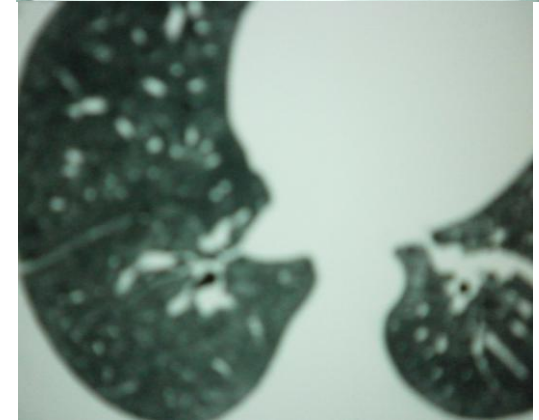
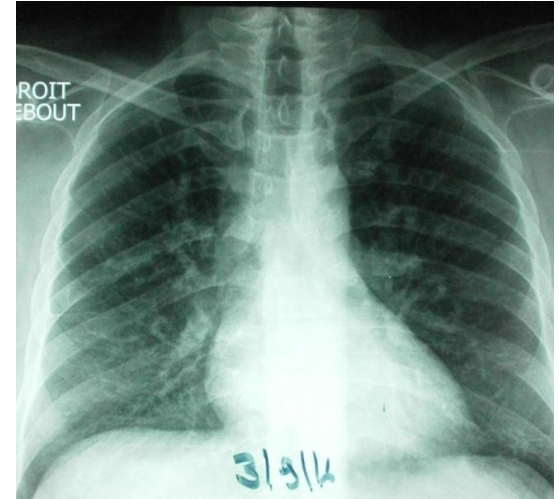
Lésion destructive(Ostéolyse, érosion marginale) progressent de la périphérie vers le centre .Absence de reconstruction ostéopériostée a ce stade.



Rhumatisme psoriasique

Rhumatisme psoriasique

Donc on se trouve devant une pneumopathie interstitielle chez un patient suivi pour « Rhumatisme psoriasique ». Sous Voltarène méthotrexate



L' arthrite psoriasique

- Arthropathie inflammatoire chronique destructive associée au psoriasis.
- Les lésions extra-articulaires impliquant l'œil, et l' intestin.
- Pas d'atteintes pulmonaire rapportées



Br J Dermatol. 2008 Apr;158(4):853-4. doi: 10.1111/j.1365-2133.2007.08421.x. Epub 2008 Jan 30.

Generalized pustular psoriasis and cryptogenic organizing pneumonia.

Webber NK, Elston CM, O'Toole EA.

PMID: 18241268 DOI: [10.1111/j.1365-2133.2007.08421.x](https://doi.org/10.1111/j.1365-2133.2007.08421.x)

Ann Rheum Dis. 1989 Mar;48(3):247-9.

Pneumocystis carinii pneumonia complicating low dose methotrexate treatment for psoriatic arthropathy.

Wallis PJ¹, Ryatt KS, Constable TJ.

Isr Med Assoc J. 2014 Mar;16(3):175-6.

Varicella pneumonia in a woman receiving methotrexate for psoriatic arthritis.

Helviz Y, Hersch M, Raveh D, Shmulovich L, Einav S.

PMID: 24761708

[J Rheumatol](#). 1991 Aug;18(8):1172-5.

Complications of immunosuppression associated with weekly low dose methotrexate.

[Shiroky JB](#)¹, [Frost A](#), [Skelton JD](#), [Haegert DG](#), [Newkirk MM](#), [Neville C](#).

+ Author information

Abstract

Complications of immunosuppression are thought to be rare with the use of low dose pulse methotrexate (MTX) for nonneoplastic conditions. We describe 4 complications of immunosuppression observed in a group of 41 patients who had received MTX for at least 6 months, during a 2-year period. We report the first case of a reversible lymphoproliferative disorder similar to that reported with immunosuppressive therapy associated with organ transplantation. Two cases of disseminated herpes zoster and 1 case with *Pneumocystis carinii* pneumonia are described. As the indications for the use of low dose MTX broaden and older patients with other comorbid diseases are included, our experience suggests that complications of immunosuppression with prolonged use of MTX may be seen more commonly.

[Mil Med.](#) 2004 Apr;169(4):298-300.

Fatal methotrexate-induced pneumonitis in a psoriatic patient.

[Mazokopakis E¹](#), [Katsogridakis K](#), [Koutsopoulos A](#), [Voloudaki A](#), [Froudarakis M](#), [Kritikos H](#), [Vrentzos G](#).

[+ Author information](#)

Abstract

Pulmonary toxicity, as an adverse effect of methotrexate (MTX) therapy, is uncommon in psoriatics. This report concerns a patient with psoriatic arthritis who developed fatal pneumonitis with a histopathological pattern of the organizing stage of diffuse alveolar damage and who was receiving MTX at a dose of 15 mg weekly for 1 month. The patient died despite the immediate withdrawal of MTX, the administration of corticosteroids, and adequate supportive care. Since MTX pneumonitis is a potentially fatal complication, new pulmonary symptoms, even in patients on low-dose MTX treatment, should be appropriately investigated.

PMID: 15132233



[Severe pneumonitis as a complication of low-dose methotrexate therapy in psoriasis-associated polyarthritis].

[Article in German]

Israel CW¹, Wegener M, Adamek RJ, Bitsch T, Weber K, Ricken D.

[+](#) Author information

Abstract

A 71-year-old woman with psoriasis-associated rheumatoid arthritis had for 15 months been treated with methotrexate (5 mg/week orally). Four weeks before admission she had developed dyspnoea and cough. On admission her axillary temperature was 38.2 degrees C, the white cell count was normal. Erythrocyte sedimentation rate (50/90 mm), lactate dehydrogenase activity (449 U/l) and the creatinine level (1.33 mg/dl) were all elevated. Blood gas analysis revealed partial respiratory impairment (pO₂ 52 mm Hg), and the chest X-ray demonstrated bilateral interstitial-alveolar changes. Despite antibiotics the temperature continued to rise, and on the 11th day a blood eosinophilia of 4% was noted. The bronchial mucosa was normal on bronchoscopy, and transbronchial biopsy showed only minor interstitial fibrosis, occasional macrophages and lymphocytes. Cultures of the lavage-fluid were negative. As methotrexate pneumonitis was suspected the drug was discontinued and prednisolone administered (50 mg daily for 3 days, gradually reducing over 7 days). The symptoms quickly improved, and blood gas analysis and the X-rays became normal. The patient was discharged symptom-free after 30 days.

● Capture rectangulaire

PMID: 3730252 DOI: 10.1055/s-0001405501

Methotrexate pneumonitis: review of the literature and histopathological findings in nine patients

S. Imokawa, T.V. Colby, K.O. Leslie, R.A. Helmers

- The prevalence of which is reported to be 0.3±7.5%
- Diagnostic criteria for methotrexate (MTX) pneumonitis

Exposure to MTX preceding the onset of pulmonary symptoms

Exclusion of infection or alternative pulmonary disease

Lung pathology consistent with drug-induced lung toxicity

New or evolving infiltrates on chest radiographs

- Clinical features of methotrexate pneumonitis

	Total	Histological study
Subjects n	123	49
Age yrs	49.3	52.1
Sex M/F	47/76	24/25
Shortness of breath/Dyspnoea	101 (82.1)	38 (77.6)
Cough	100 (81.3)	38 (77.6)
Fever	94 (76.4)	38 (77.6)
Chest pain	12 (9.8)	5 (10.2)
Tachypnoea	52 (42.3)	28 (57.1)
Crackles	64 (52.0)	32 (65.3)

Methotrexate pneumonitis: review of the literature

Histological findings of methotrexate pneumonitis: literature review

1-2-3-4-5

Radiographic findings of methotrexate pneumonitis: literature review

1-2-3-4-6

Data are presented(%)(n=49)

Interstitial inflammation	35 (71.4)
Interstitial fibrosis	29 (59.2)
Intra-alveolar organization	5 (10.2)
Hyaline membranes	4 (8.2)
Increased tissue eosinophils	9 (18.4)
Granuloma formation	17 (34.7)
Giant cells	13 (26.5)
Type II pneumocyte hyperplasia	19 (38.8)
Increased intra-alveolar macrophages	13 (26.5)
Bronchiolitis obliterans	4 (8.2)
Bronchial epithelial cell atypia	1 (2.0)

	Total (n=123)	Histological study (n=49)
Interstitial infiltrate	46 (37.4)	16 (32.7)
Alveolar infiltrate	6 (4.9)	3 (6.1)
Interstitial and alveolar infiltrate	40 (32.5)	20 (40.8)
Normal	5 (4.1)	0 (0)
Other		
Interstitial and nodular (small nodules, 3–5 mm)	3 (2.4)	3 (6.1)
Interstitial , alveolar and nodular*	1 (0.8)	0 (0)
Nodular (small nodules, ~1 cm)	3 (2.4)	1 (2.0)
Alveolar and nodular*	1 (0.8)	0 (0)
Not fully described	18 (14.6)	6 (12.2)

(1) Clarysse AM, JAMA 1969; 209: 1861±1864.

(2) Sostman HD, Medicine 1976; 55: 371±388.

(3) Carson CW, Semin Arthritis Rheum 1987; 16: 186±195.

(4) Goldman GC, Arch Derm 1971; 103: 194±197.

(5) Hilliquin P, Br J Rheum 1996; 35: 441±445

(6) Cron RQ, J Pediatr 1998; 132: 901±902

Summary of therapeutic and follow-up data of methotrexate (MTX) pneumonitis literature review **1-2-3-4-5**

	Total	Histological study (n=49)
Therapy		
Discontinuation of MTX	32	11
Discontinuation of MTX+steroid	65	30
Other therapies/not fully described	26	8
Continuation of MTX	8	2
Reintroduction of MTX	16	6
Recurrence	4	4
No recurrence	12	2
Follow-up (n=121)		
Improving	99	31
Progressive disease	1	0
Death caused by respiratory disease	16	14

- (1) Clarysse AM, JAMA 1969; 209: 1861±1864.
- (2) Sostman HD, Medicine 1976; 55: 371±388.
- (3) Carson CW, Semin Arthritis Rheum 1987; 16: 186±195.
- (4) Goldman GC, Arch Derm 1971; 103: 194±197.
- (5) Cron RQ, J Pediatr 1998; 132: 901±902.

Profil de cellule de lavage broncho-alvéolaire induit de la pneumonie au méthotrexate

A. Schnabel , C. Richter , S. Bauerfeind et WL Gross:Thorax . 1997 avril; 52 (4): 377-379

Profil des cellules LBA de 4 patients avec pneumonie méthotrexate comparé avec :

- 16 patients atteints de polyarthrite rhumatoïde traités par le méthotrexate sans maladie pulmonaire
- 8 patients atteints d'une maladie pulmonaire interstitielle secondaire à la polyarthrite rhumatoïde traités par le méthotrexate.
- Lymphocytose (33-68%) chez les quatre patients avec pneumonie aux méthotrexate et chez cinq patients dans chacun des deux groupes témoins.
- Les quatre patients avec pneumonie aux méthotrexate ont eu une augmentation disproportionnée des cellules CD4 + à 72-84% des lymphocytes totaux.