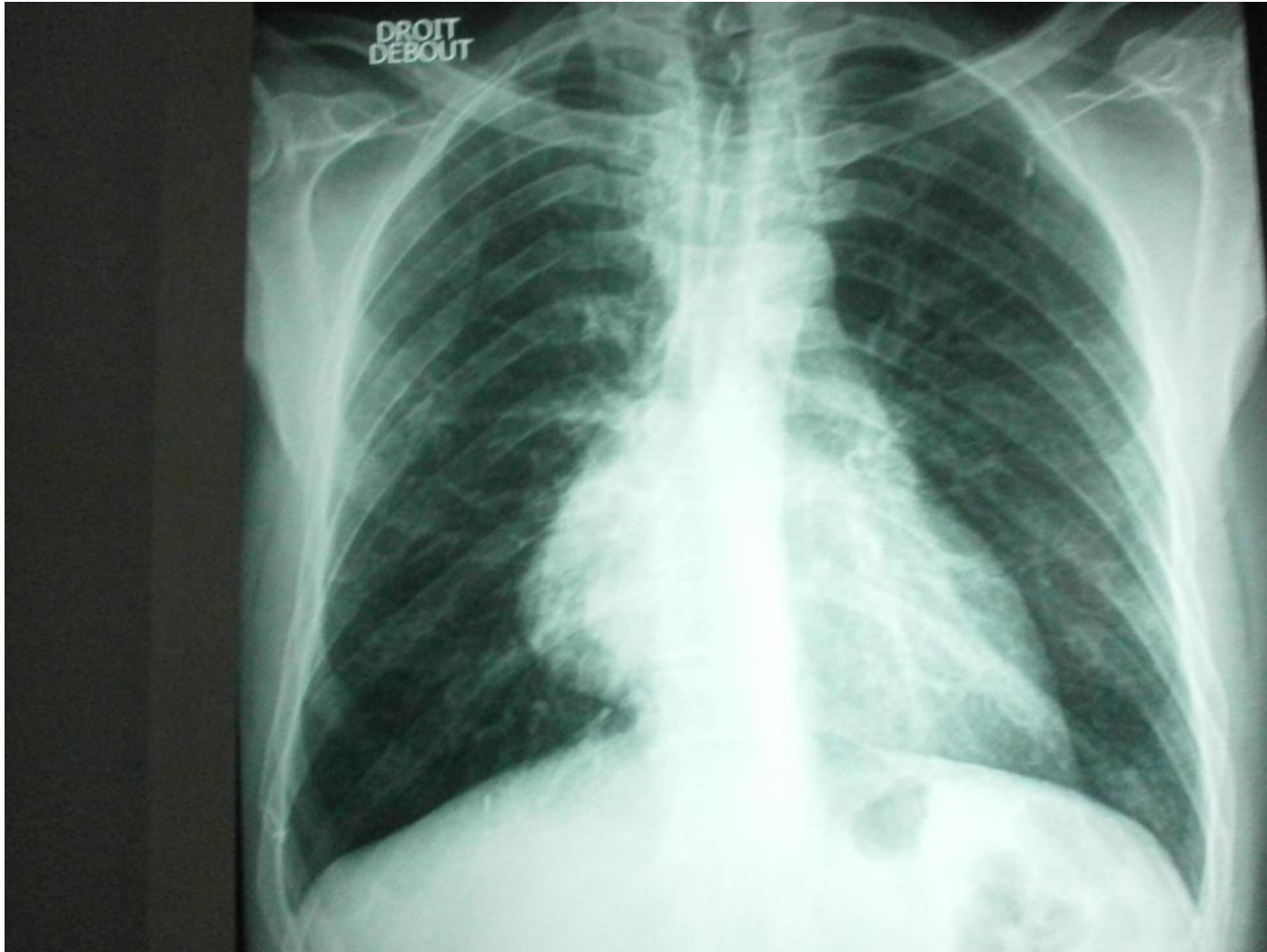
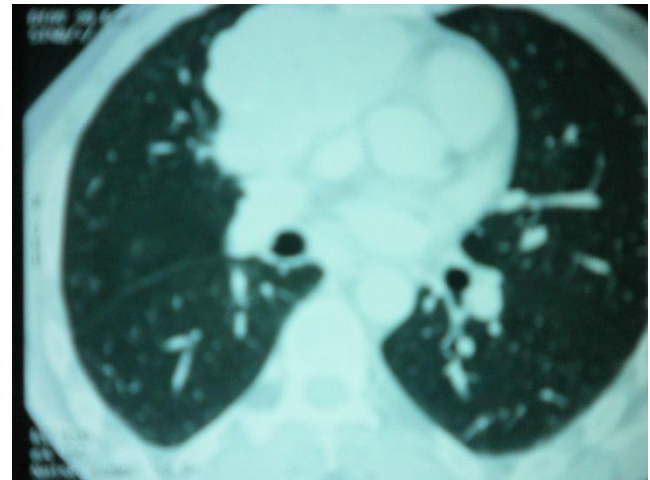
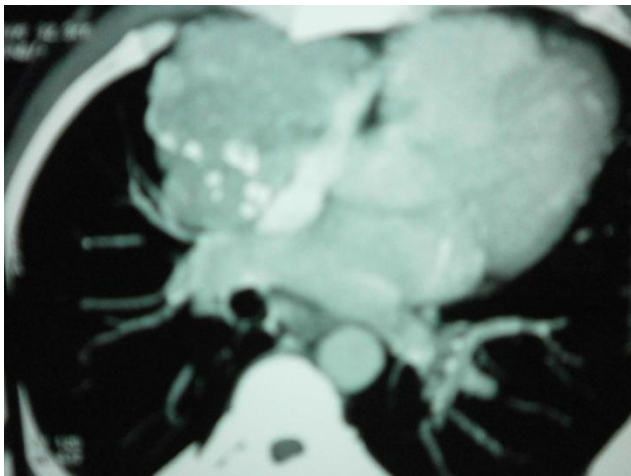
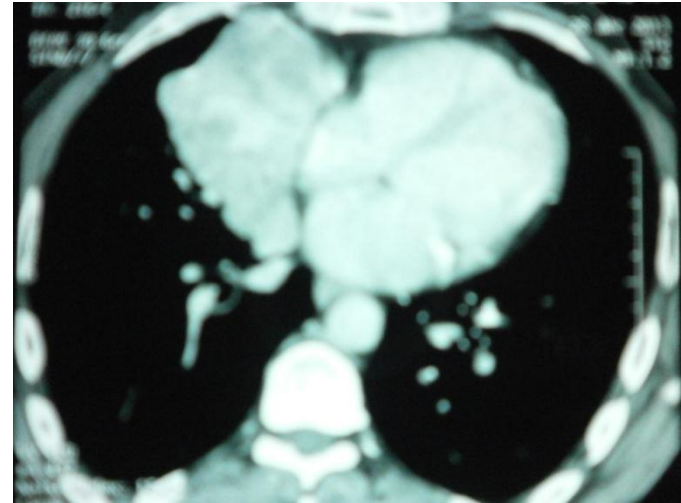
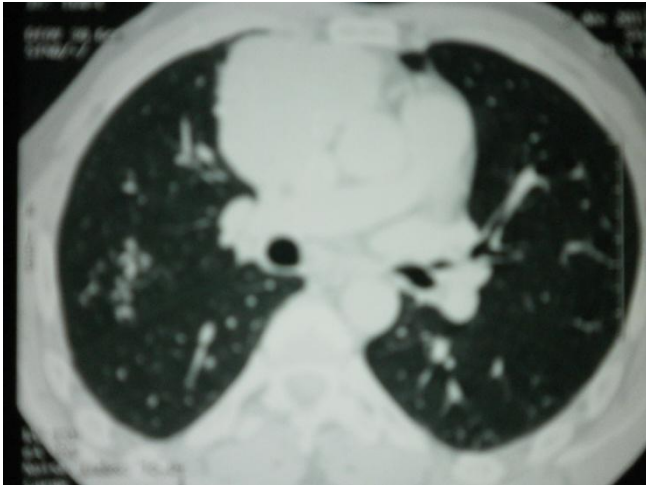


MOHAMED R ...56 ANS .Tabagique a 35 PA. Tousseur chronique.
Depuis 1 ANS: Majoration de la toux; sifflement; douleur thoracique atypique.
Plusieurs consultations en ville .Radio thoracique faite ..serait normale



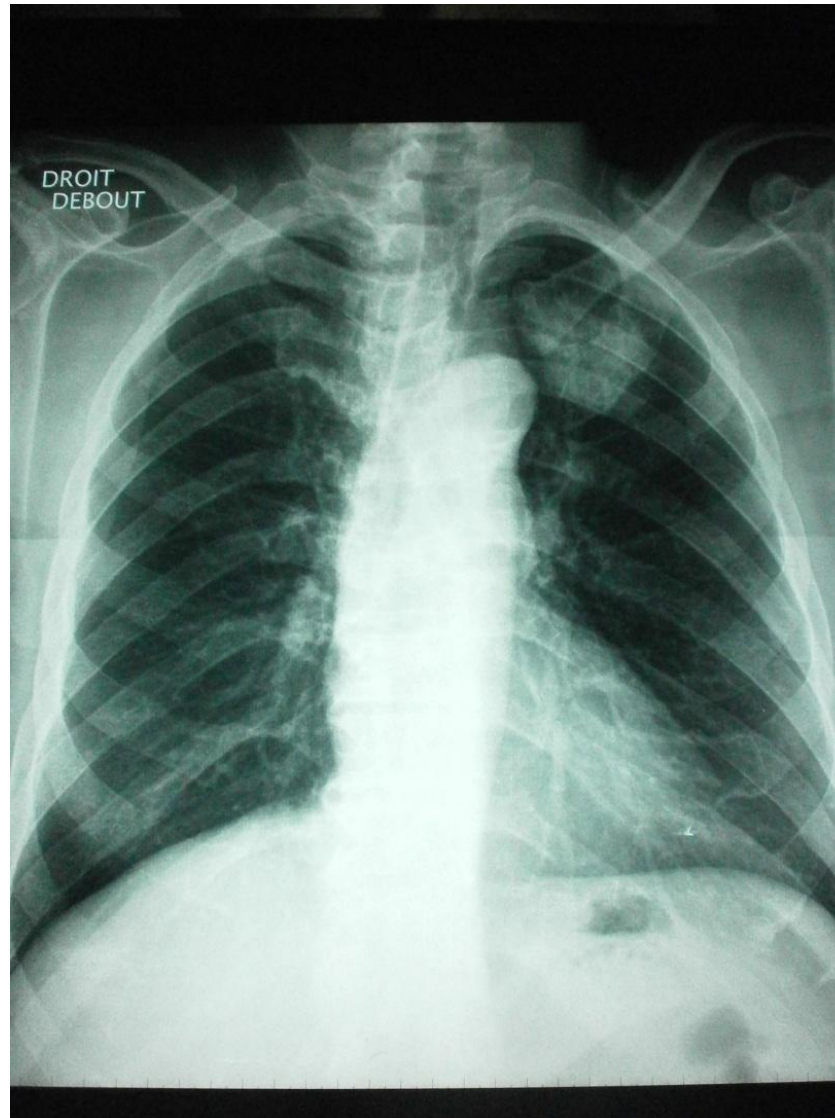
Scanner thoracique:

Processus tumoral de 10cm du lobe moyen, tissulaire avec calcification à prolongement médiastinal, comprimant la veine cave et l'azygos, associé à des micro-nodules intra-parenchymateux du lobe supérieur.

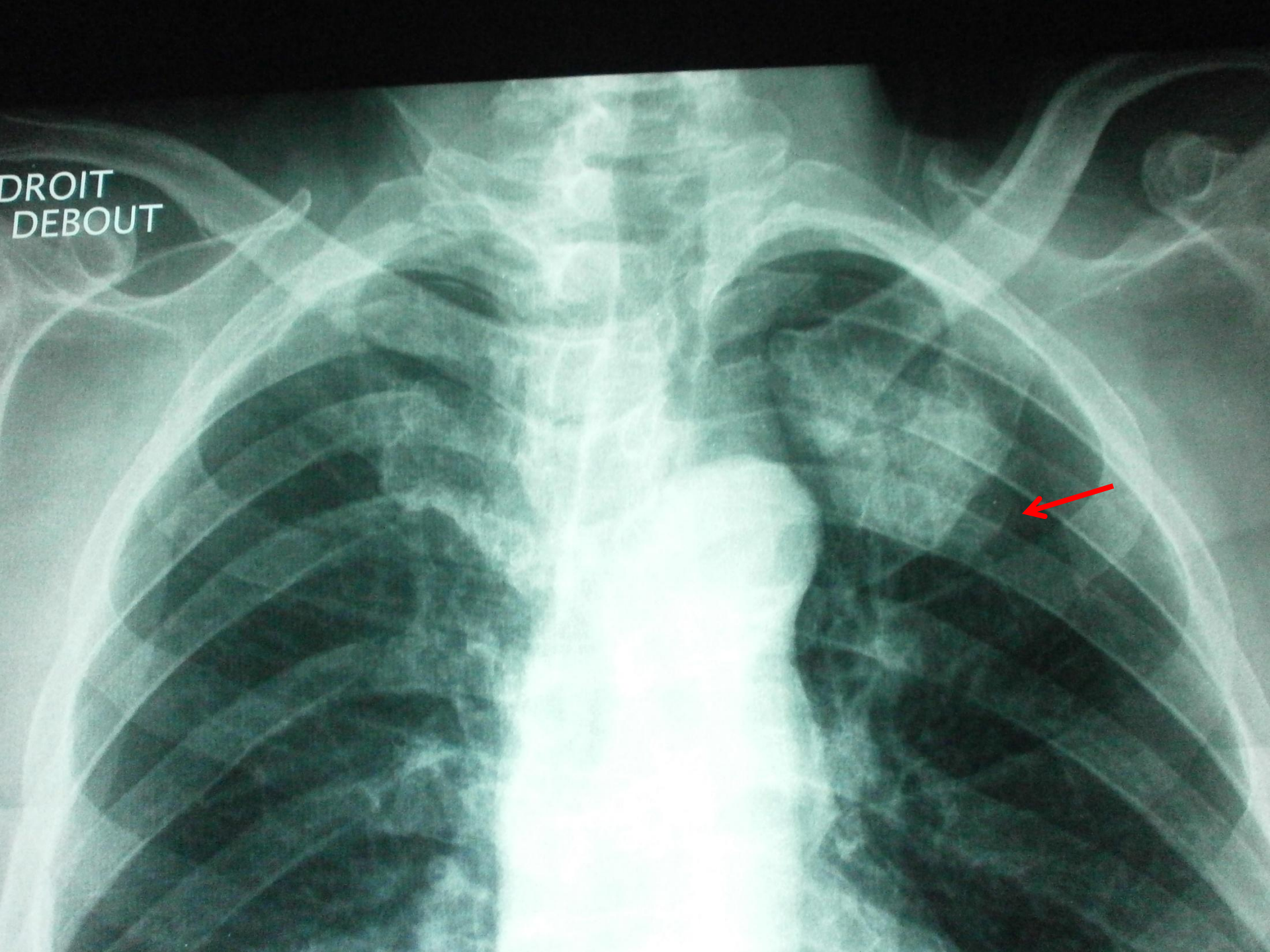


ALI E ...75 ANS M'A CONSULTÉE LE 25/12/2013

Depuis 2 mois douleur hémithoracique gauche..IRRADIANT EPAULE..
AETE VU CARDIO.. RUMATHO...SUIVI PAR INFECTIOLOGUE ...

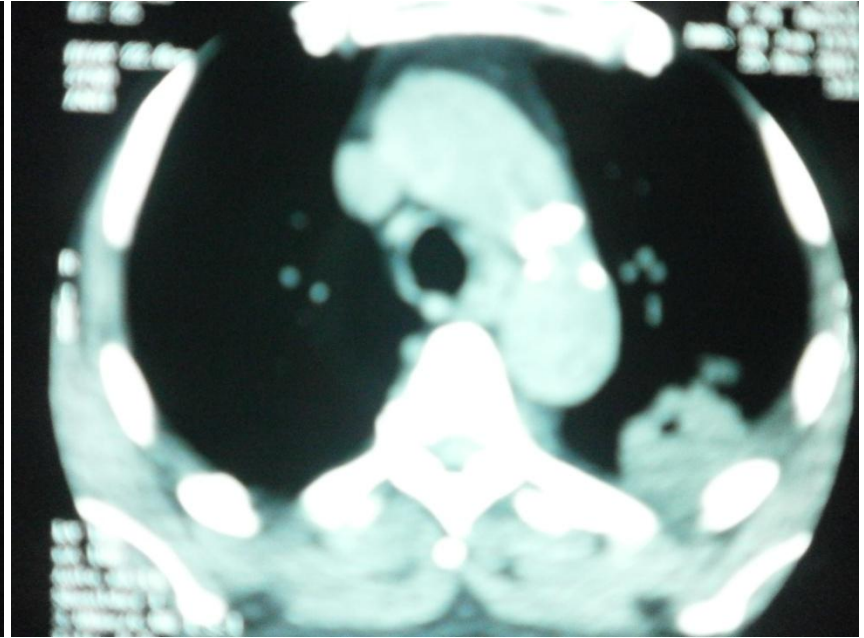
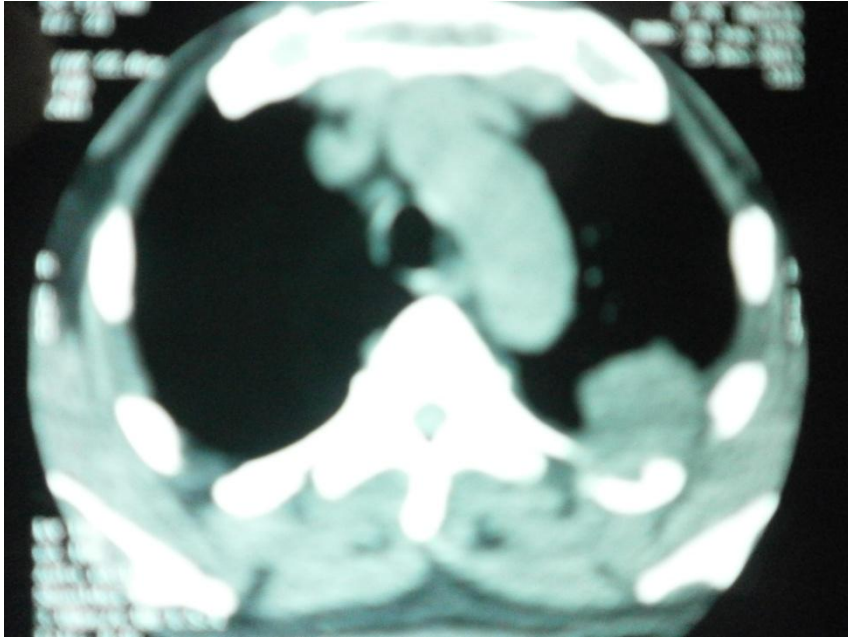


DROIT
DEBOUT



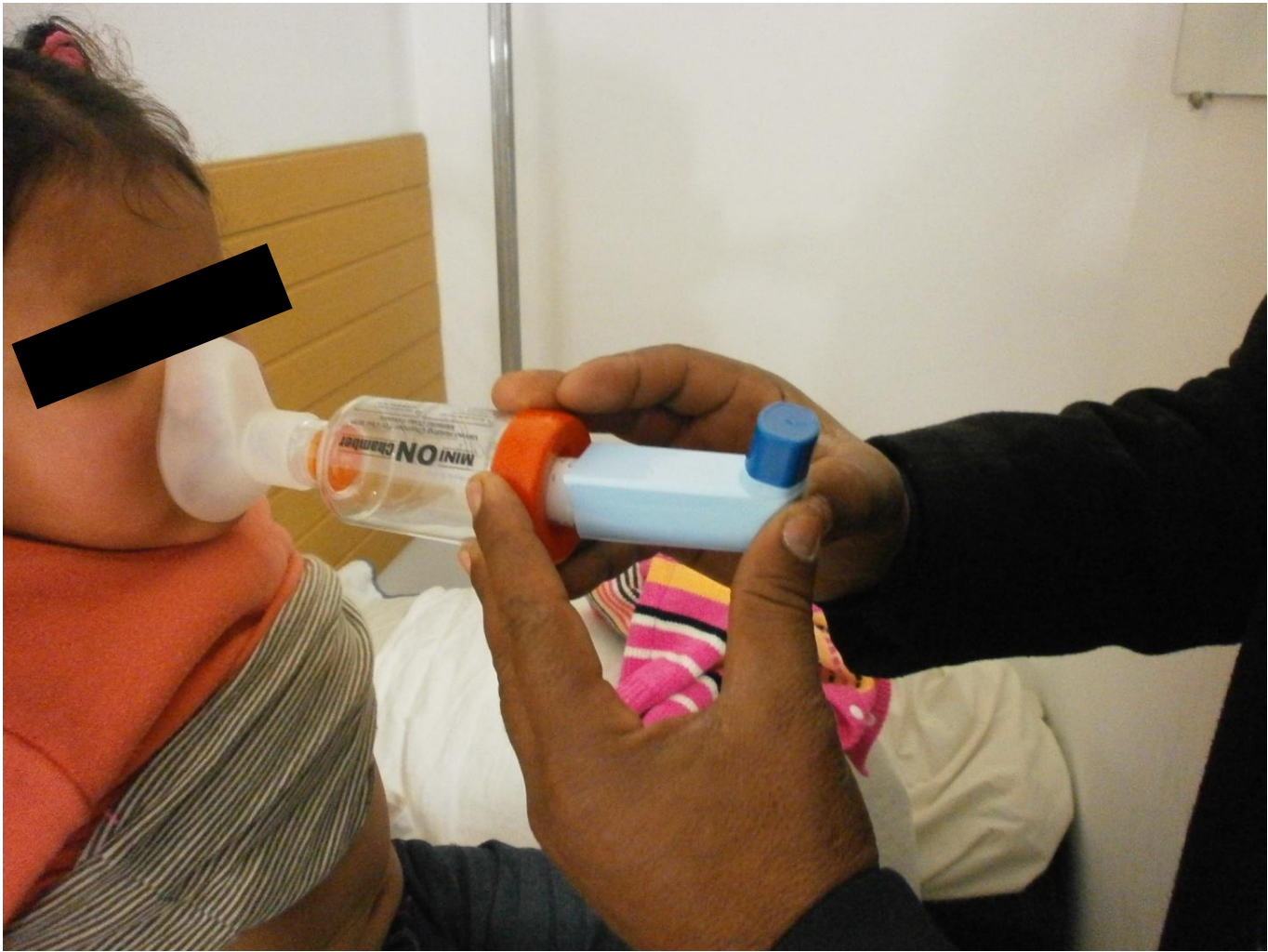Scanner thoracique:

Masse tumorale du segment apico dorsal du lobe supérieur gauche mesurant 38x32x27 mm envahissante la plèvre avec ostéolyse de l'arc postérieure de la 4ème coté

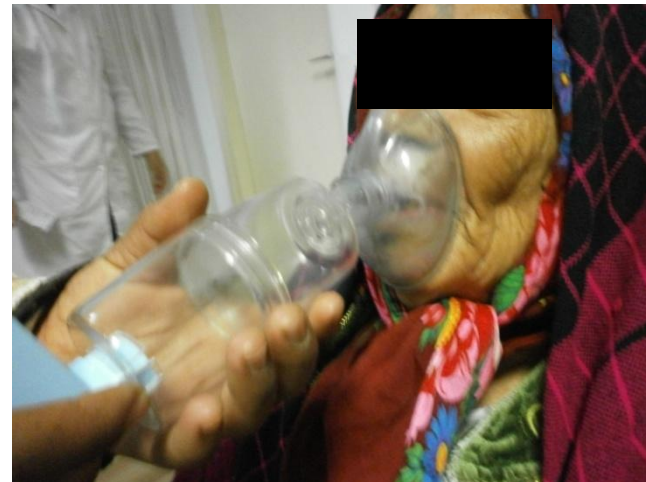
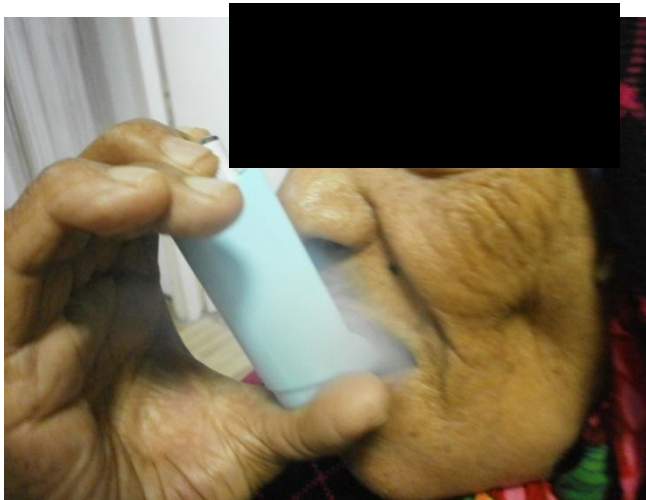
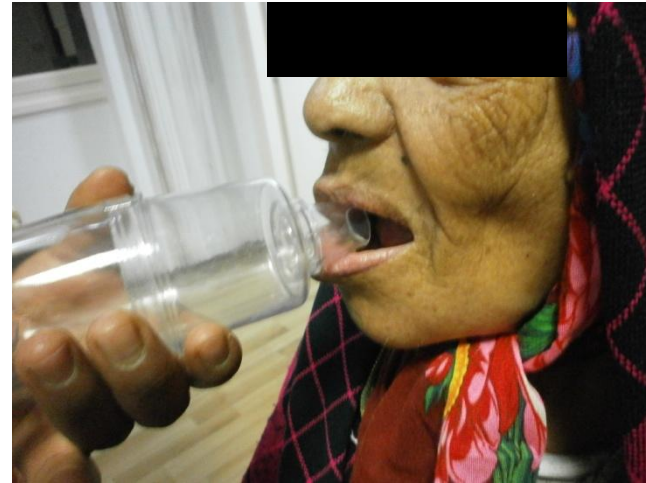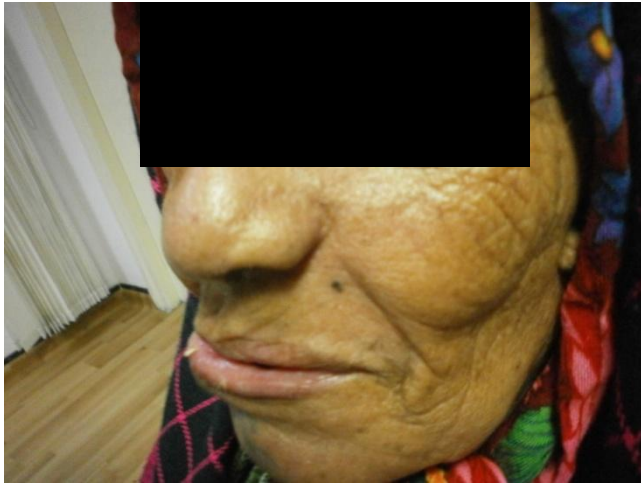BIOPSIE SOUS SCANNER: Carcinome épidermoïde

La petite Fatima ; 3ans;dyspnéé sifflante non améliorée par traitement inhalée



Mme Yezza A...75 ANS Asthmatique m' a consultée pour dégradation de sa maladie aux décours d'une paralysie faciale périphérique





Syndrome d'Hypérventilation

LE CŒUR PIEGEE

Staph de Pneumologie de Gabès le 8 Janvier 2014 .Hôtel Chamés

BALI FAYCAL . 59 Avenue Mohamed Ali 6000 Gabès Tunisie. E-mail: dr.bali @gnet.tn

Le SHV en pneumologie: **Fréquent** (1) (2) et **intriquée**

- *
- **Dyspnée à type de soupir et bâillements** avec sensation de **manque d'air** ou de **blocage inspiratoire** ,impression de **boule dans la gorge**
- *Association a des manifestations respiratoires hautes :
 - - **Raclage** de la gorge;
 - - **Toux irritative**;
 - - **Dyskinésies des cordes vocales**
 - - **Obstruction nasale**
- *Accompagne nombreuses situations pneumologiques
 - - L'**asthme** (3)
 - - La **bronchite chronique** (4)
 - - Les **pneumopathies interstiellles** (5)
- ***Ne pas être piégée par une affection organique notamment cardiaque**

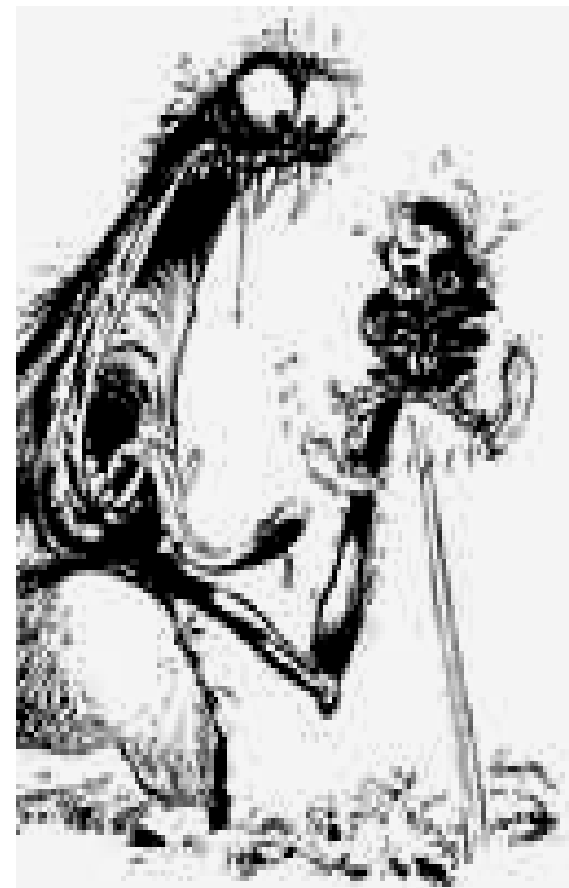(1) LACHMAAN A, GIELIS O, THYS P, LORIMIER P, SERGYSELS R. Rev Mal Resp., 1992, 9, 277-285.

(2) NGUYEN V.; BYRD R., FIELDS KMA J.; 1992, 90, 331-33 C., ROY

(3) OSBORNE CA, O'CONNOR BJ, LEWIS A, KANABAR V, GARDNER WN : Thorax 2000; 55: 1016-22

(4) B. CHENUÉL, P. HAOUZI Rev Mal Respir 2006 ; 23 : 358-62

(5) SHEA SA, WINNING AJ, MCKENZIE, GUZ A. Am Rev Respir Dis 1989; 139: 653-9





L'auto questionnaire de Nijmegen (1)

- 1) *Sensation de tension nerveuse*
- 2) *Incapacité à respirer profondément*
- 3) *Respiration accélérée ou ralentie*
- 4) *Respiration courte*
- 5) *Palpitations*
- 6) *Froideur des extrémités*
- 7) *Vertiges*
- 8) *Anxiété*
- 9) *Poitrine serrée*
- 10) *Douleur thoracique*
- 11) *Flou visuel*
- 12) *Fourmillements dans les doigts*
- 13) *Ankylose des bras et des doigts*
- 14) *Sensation de confusion*
- 15) *Ballonnement abdominal*
- 16) *Fourmillements péribuccaux*
- Quotation des réponses:
- **0**=Jamais, **1**=rarement, **2**=parfois, **3**=souvent, **4**=très souvent,
- **Test positif si score supérieur ou égale à 23/64**

(1) VAN DIXHOOM J, DUIVENVOORDEN HJ. . J Psychosom Res 1985; 29: 199-206.

Comment nos malades expriment leur plaintes respiratoires.



ملهقة

حرقة في الصدر

جتامة

تشنجاب

حوزة وحشدة

الفوقة

و عاشة

عافية في الصدر (حرارة)

نحس بالنفس ناقص

نلهلق حنقة

رزونية في الصدر

غمة شدة

صحقة صحقة

كعدة

تفوق

تهرب ما تلقاهاش

الحب الذي زرعلي في ضميري

غصة

من خاطري نقطع عليه نقصة

نفس ما يطلعش

تحب تخرج البلغم

رجة/ حشاريت في القراجم

شنبطة في الصدر

يضيق النفس

الكحة تفرهد علي

كلحة (ضيق النفس)

حرارة في الصدر كمتة

يدغدغ صدري غطة في صدر

روحي تلهلق تفرط

حرقة

صحقة

زحقة

هجكة

صدري مطبق

نحس بالصدر لاصق في العظام

صدري ما عاش فيه

تغلفيةة = تغلفيةة

شحة

تتكونسا

زي دخان

نحب نخرج

وعز و شوكة في الصدر

صدري ما عاش فيه

ضغط فوقة

صدري طايب

نقطف النفس قطفان

نحوم علي النفس

سكيرة

كحة تممع

نجدد النفس جبدان

تتلبط tetlabet

ما نحبش

جواجية طابية

غطاطية

Mme Fojra A..35 ans m'a consultée pour différents symptômes (index d'un manuel de médecine) Nombreuses manifestations psychosomatiques

HDLM

Palpitations. Pulsations ressenties dans la poitrine. Douleurs thoracique.
Crises de panique et une sensation soudaine d'anxiété ou de mort imminente.
Fatigue. Etourdissements. Faiblesse (attribués à l'anémie).

EXAMEN physique

Souffle systolique 3/6 d'intensité maximale à la pointe irradiant à l'aisselle .Impression d'un clic systolique.

RX THORAX :NORMALE

ECG: qq ESSV

ECHOCARDIAQUE :

Prolapsus mitral sans insuffisance(Maladie de Barlow)

Prolapsus mitral sans insuffisance (Maladie de Barlow)

Définition:

Excursion systolique d'une ou des deux valves mitrales dans l'oreillette.
fréquence des symptômes vagues. Click protosystolique et un souffle
d'insuffisance mitrale télé systolique

Épidémiologie :

Maladie fréquente 5% de la population . Femme avant 50 ans

EVOLUTION

Bonne dans la majorité des cas sans aucun traitement.

Rare complications (**Insuffisance mitrale**. Insuffisance cardiaque. **Arythmie**)

Endocardite infectieuse. Mort subite. Accidents vasculaires cérébraux

MAHFOUDH J...48 ANS M'A Consultée le 07/11/2009:

Palpitation d'effort... Infection a répétitions sporadique...Oppression...

ANTECEDENTS ET TARES :

TABAC 30 PA

Notion de **CARDIOPATHIE AUX JEUNNEE AGE**

COMMERCANT

EXAMEN PHYSIQUE :

Auscultation cardio-pulmonaire sans particularités.

TA: 13/7. RC : 88/min . Sat: 98 %

Radiographie de Thorax :Normale

E.C.G :Sinusale .**Axe droit**

GAZ DE SANG : Po2:99.Pco2:28. **PH:7,58. (HYPERVENTILATION)**

MEDICAMENTS PRESCRITS :

1) VAXIGRIP (ou Equivalent)

1 INJECTIONS SC

2) **PAREXAT 20 mg**

1/2 cp le matin (1 bt)

3) NICOPASS 1,5mg "Reglise menthe" boitede12

Sucer une pastille qt l'envis de fumer apparaît (8 a 12 par 24h) :2 boites de 12

CONSULTATION N° 2 (28/12/2012) Recul : 3 ans 1 mois 21 jours

HDLM :

Depuis 6 JOURS FIEVRE
FRISSON DOULEUR
BASITHORACIQUE

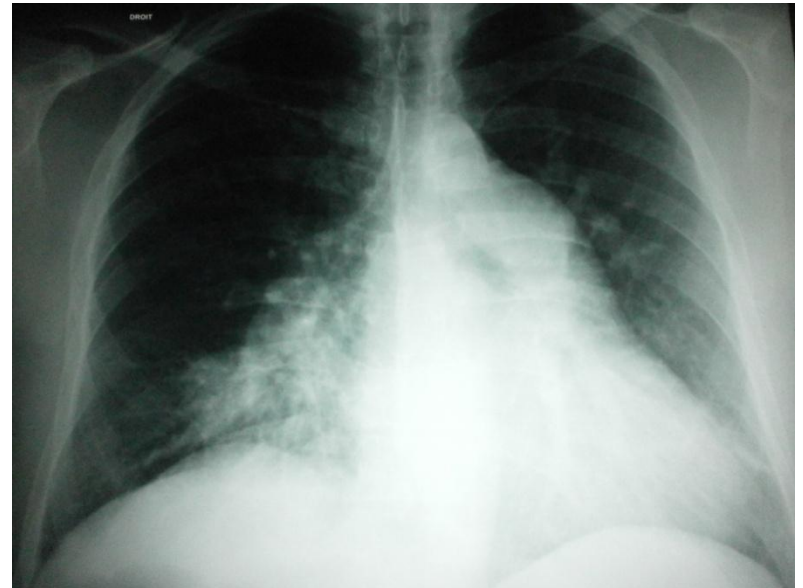
EXAMEN PHYSIQUE :

Mv plus rude base droite.
Souffle d'IM.RC: 100 /min IRREGLIER.
TA:12/7. Sat:93%..T° 39°.

E.C.G : FIBROFULTTER

EXAMENS BIOLOGIQUES :

NFS: GB =13000 10 3/mm³- CRP
43.03- DEXTRO: 226 mg/l

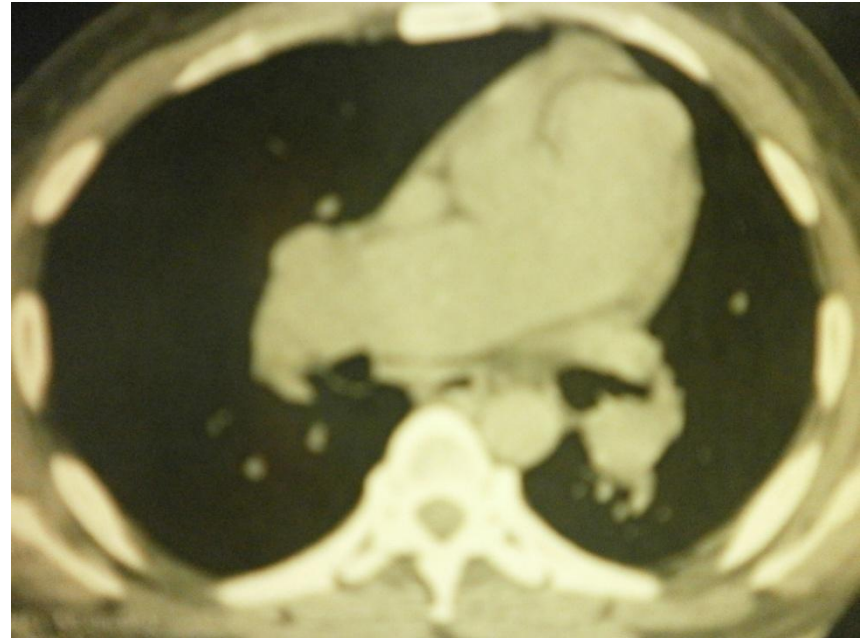
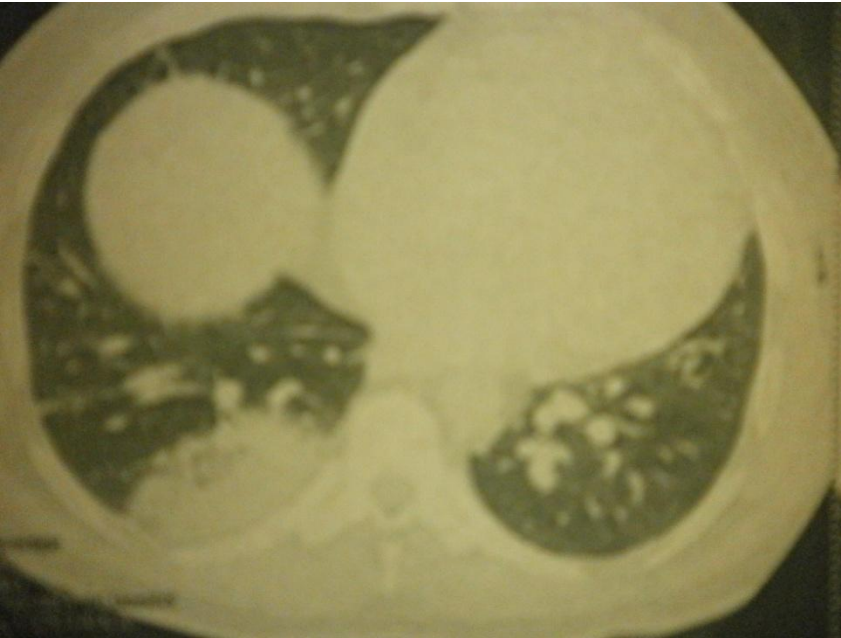


RX THORAX :

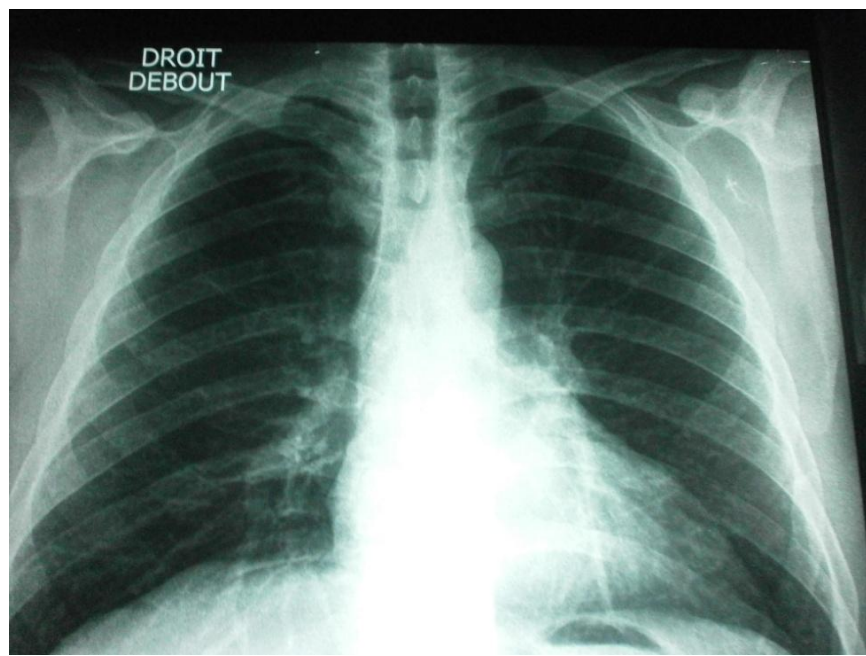
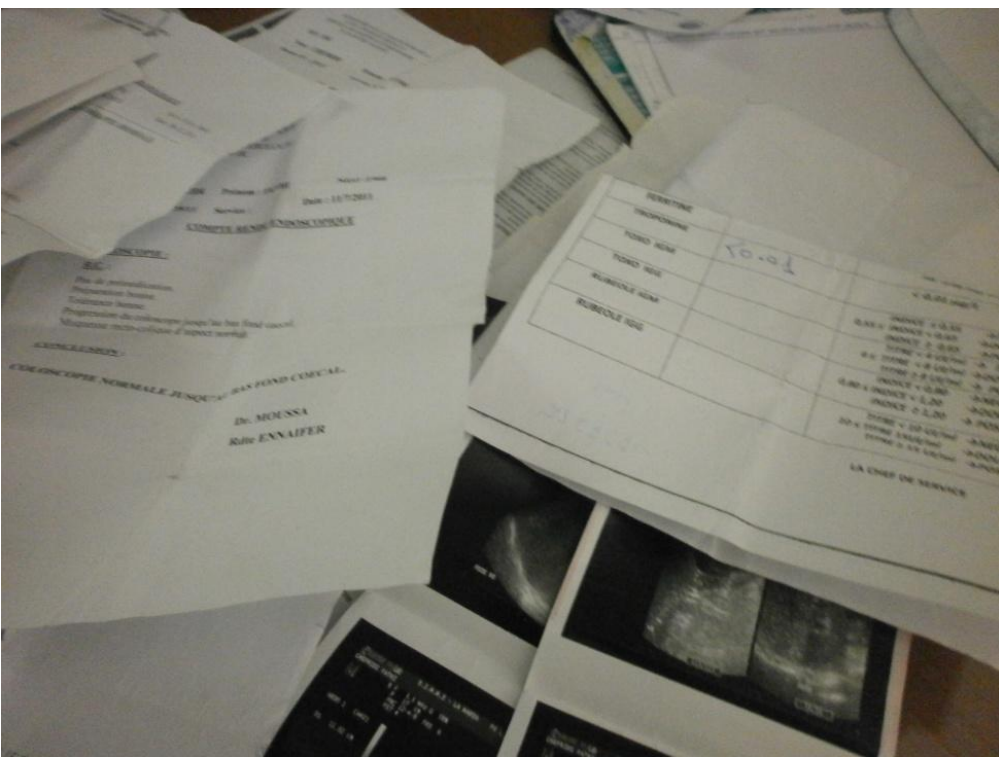
CARDIOMEGALIE -SAILLIT ARC MOYEN –
FOYER LOBAIRE INFEREUR GAUCHE

SCANNER THORACIQUE :

Syndrome alvéolaire lobaire inférieur droite -grosse artère pulmonaire



Mr FETHI F ...48 ANS. Depuis 6 mois :
Oppression. Sensation manque d'air. Ballonnement . ..INSOMNIE.CAUCHMAR



Vagabondage médicale :GastroscoPie- COLONSCOPIE- Echographie abdominale..ECG->Dogmatil

Toute fois:

*Malaise a l'effort

*Tachycardie aux repos(Rc: 125 /min)

- E.C.G :Tachycardie sinusale :AXE DROIT
- Saturation : 91%→93 % sous 6 litres d' oxygènes
- GDS(Repos): Po2:56.Pco2:35. Hco3- : 26. PH:7,48
- Avis cardiologie:

CIA +HTAP

BELGACEM K...43 ANS m' a consultée le 15/9/13 pour dyspnée d'installation rapide chez un patient connu pour rhinite allergique et qui a été traitée pour embolie pulmonaire un an aux paravent

HDLM

* 15/03/12 HOSPITALISEE POUR EMBOLIE PULMONAIRE..TRAITEMENT PENDANT SIX MOIS

*15/8/13 Ré hospitalisation pour DYSPNE D'effort invalidante ;transpirations.. Oppression ->embolie pulmonaire exclus.

*16/9/13 Aucune amélioration.

EXAMEN PHYSIQUE :

Auscultation cardio-pulmonaire normale

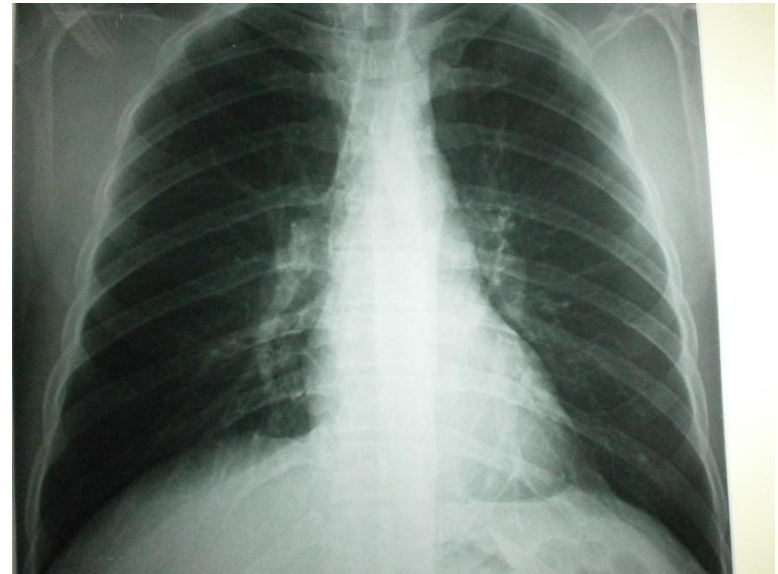
TA:12/7 . RC:93 /min .Sat: 97 % . –

ECG: Normale

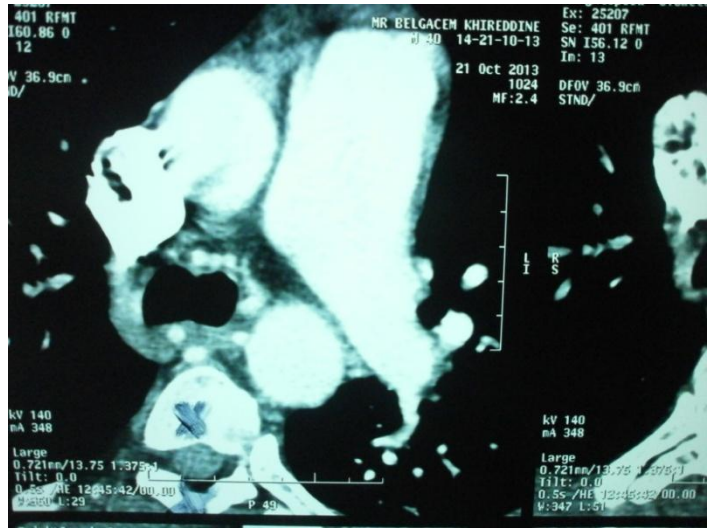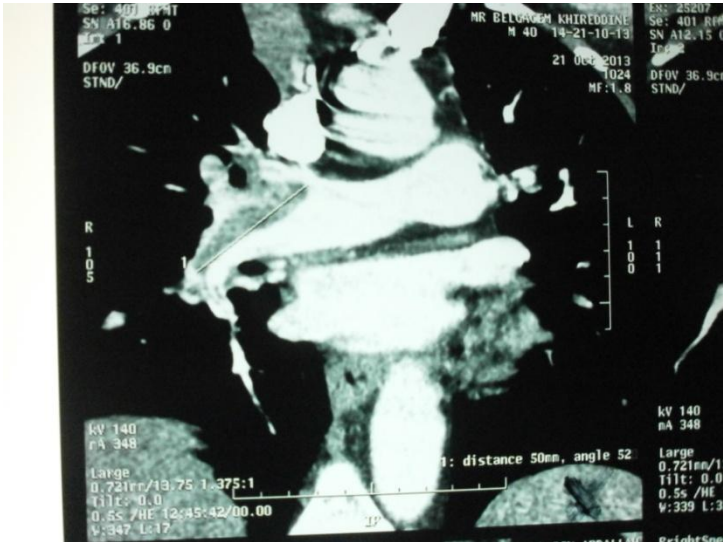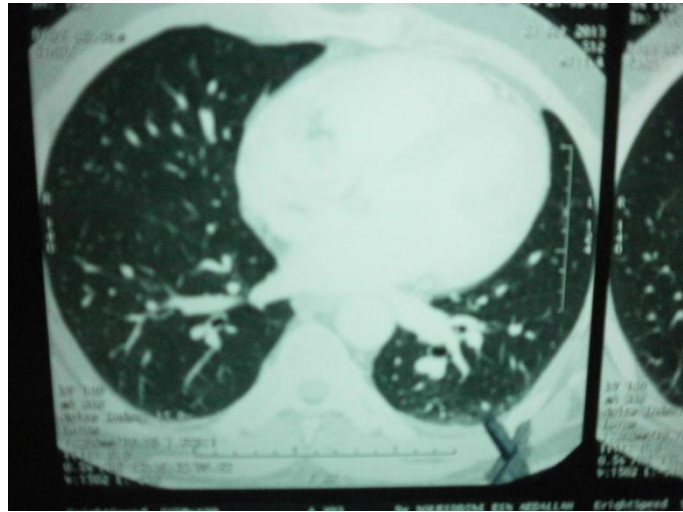
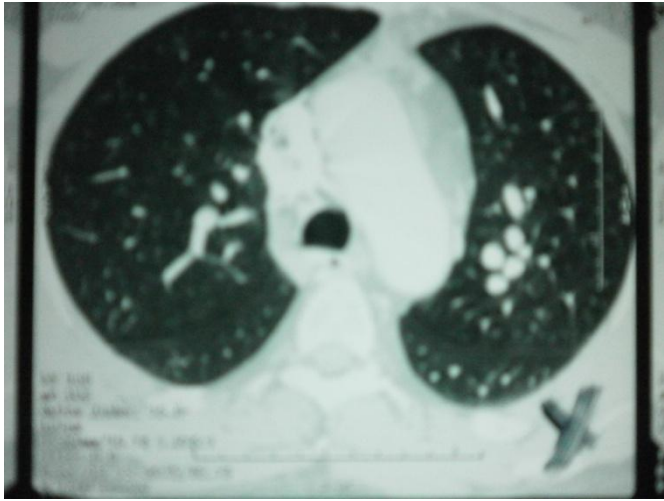
Echocardiogramme: PAPS 45-VD Légèrement dilatée

Bilan de Coagulopathie

(ANTI THROMBINE III -PROTEINE C -PROTEINE S - ANTITHROMBINE ACTIVITE)Négative



Scanner Thoracique: Signe d' HTAP sévères avec: Dilatations des artères pulmonaire périphérique (Bague en chaton). Dilatation du tronc artère pulmonaire. Caillot marginalises artère pulmonaire droite. Dilatation des artères bronchique.



HTAP POST EMBOLIQUE SEVERE

→ ENDARTÉRECTOMIE

KILANI K ...44ANS. Malaise il ya 15 jours « en gonflant le Mouton » de l'Aid

HDLM

- Il ya 15 jours en gonflant le mouton :
Oppression thoracique ; Douleur thoracique latéralisée a droite.
Lipothymie->Admissions répétés aux urgences . RX Thorax et ECG serait Normaux .

ANTECEDENTS ET TARES :

TRAVAILLE AUX KIOSKE (LAVAGE)

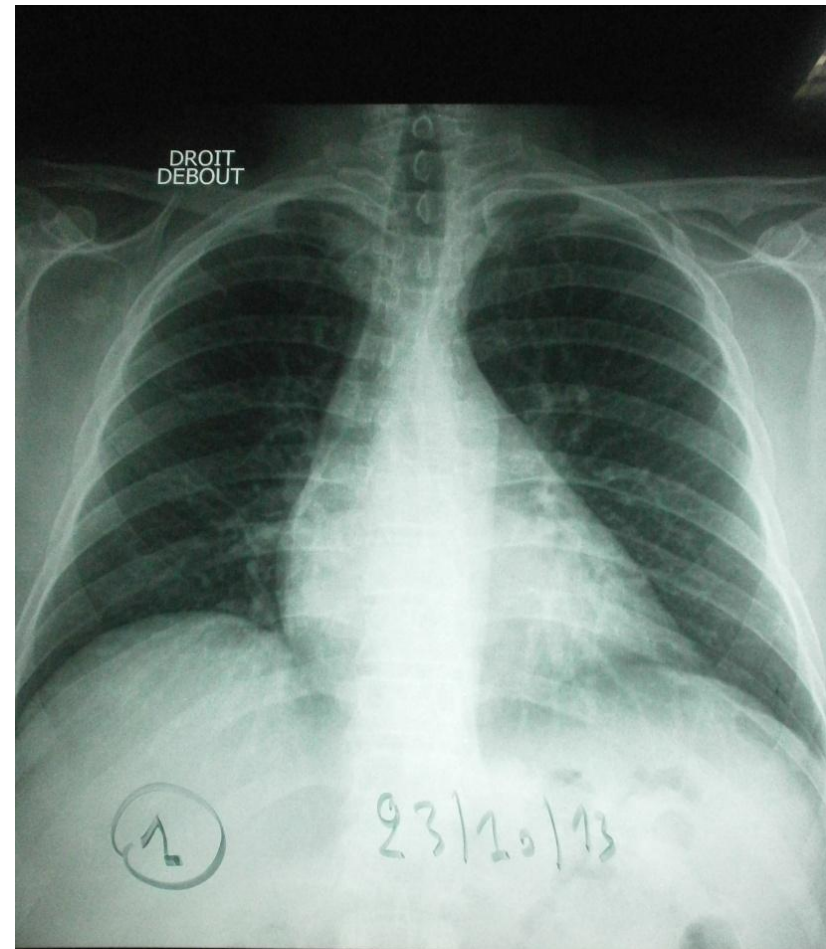
EXAMEN PHYSIQUE :

Polyplaintive. Mv symétrique

TA: 12/7- RC :100 /min .Sat:95 % .T° 37 -

MEDICAMENTS PRESCRITS :

- 1) PAREXAT 20 mg
1/2 cp le matin (2 mois)
- 2) LEXOMIL Cp
0- 1/4 - 1/4 - 1/4 (2 jours) puis 0- 0 - 1/4 -
1/4 (2 jours) puis 0- 0 - 0 - 1/4 (7 jours)



RX THORAX FACE (23/10/13):normale

La **lipothymie** :Malaise général, fatigue extrême, les jambes se dérobent, brouillard devant les yeux, acouphènes, palpitations, sueurs, oppression respiratoire.

La **syncope** :Perte de connaissance brève

Synopes vasculaires :

• **Vaso-vagales** (système nerveux vague) :

– Miction. Déglutition. Douleurs..

– Hyperpression Thoracique

- >Toux; Défécation

- >Haltérophile, Trompettiste

- >***Gonfler le mouton***

-
-
-
-

La syncope essentielle

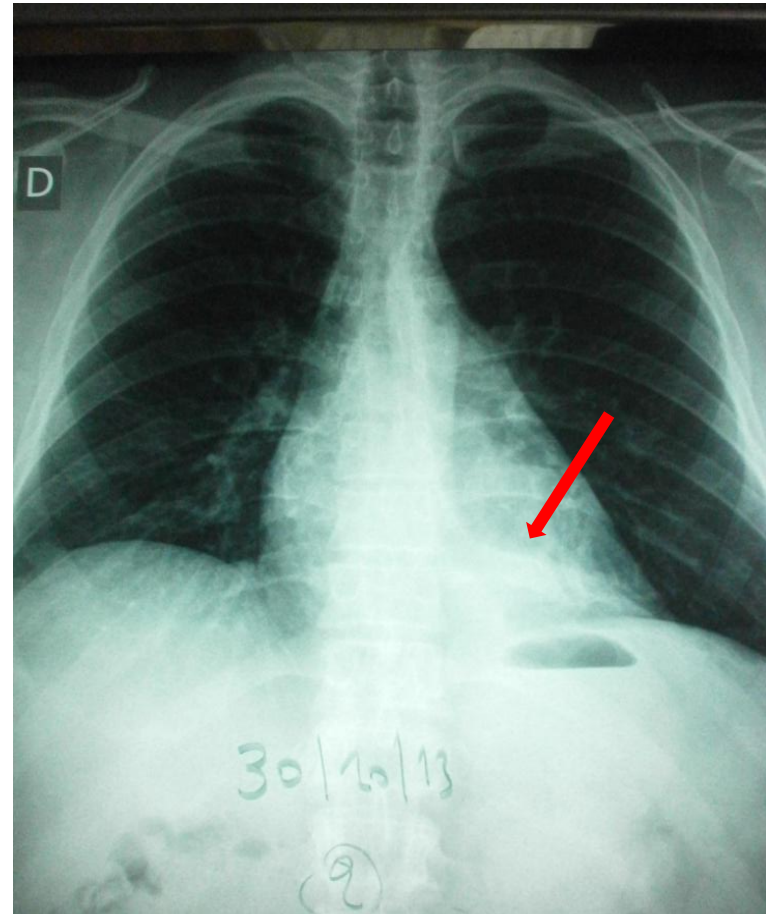
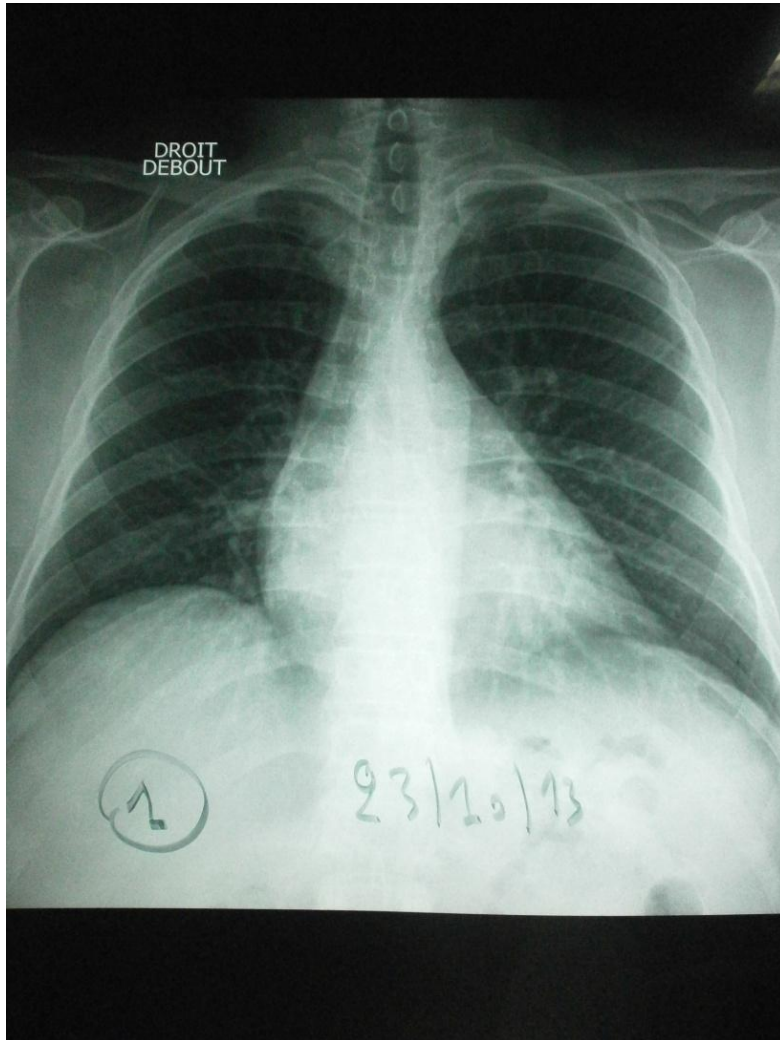
Hypotension orthostatique :

Synopes cardiaques :



Une semaine après:

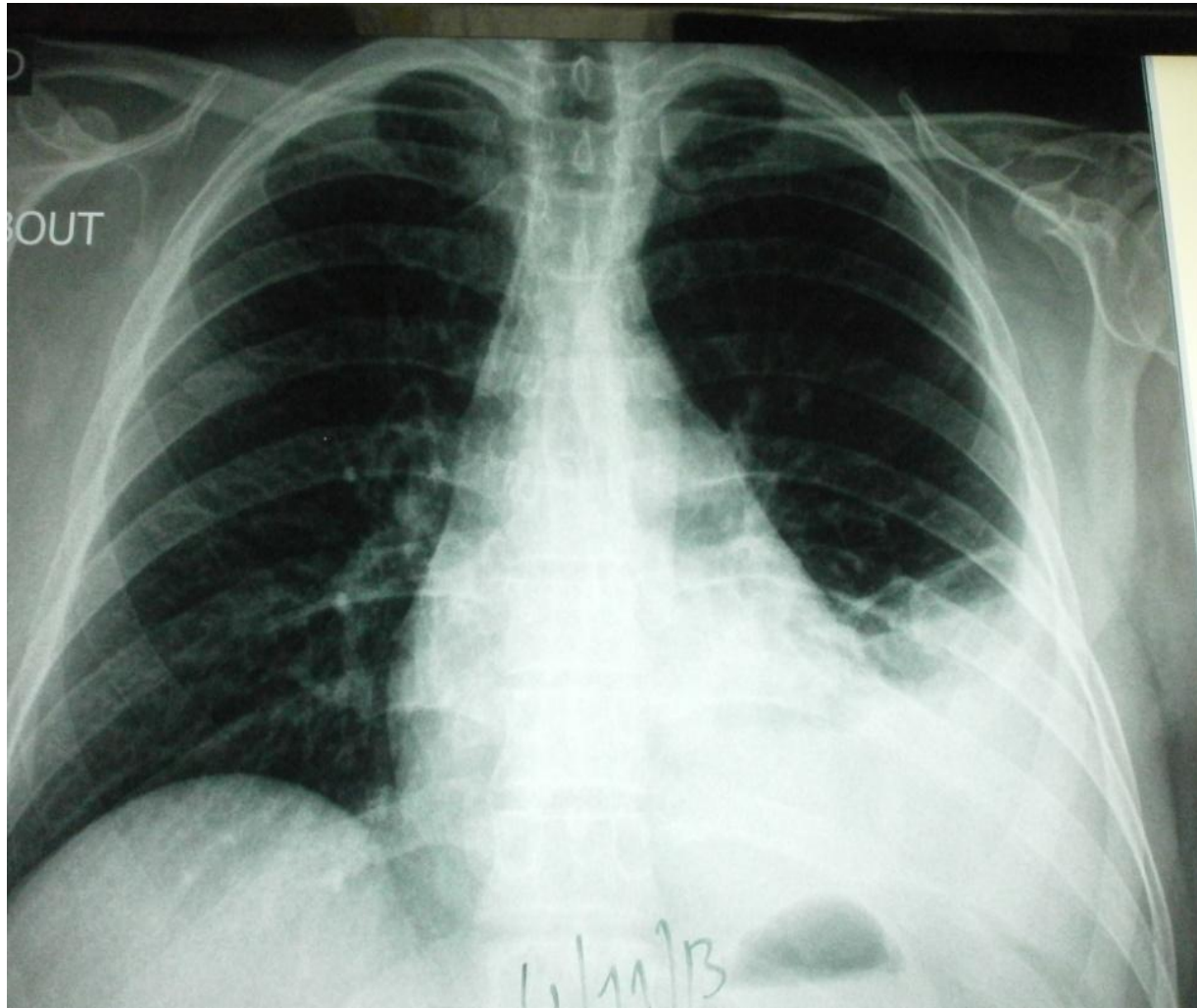
Récidive de la douleur thoracique droite avec dyspnée



RX (du 30/10/13):

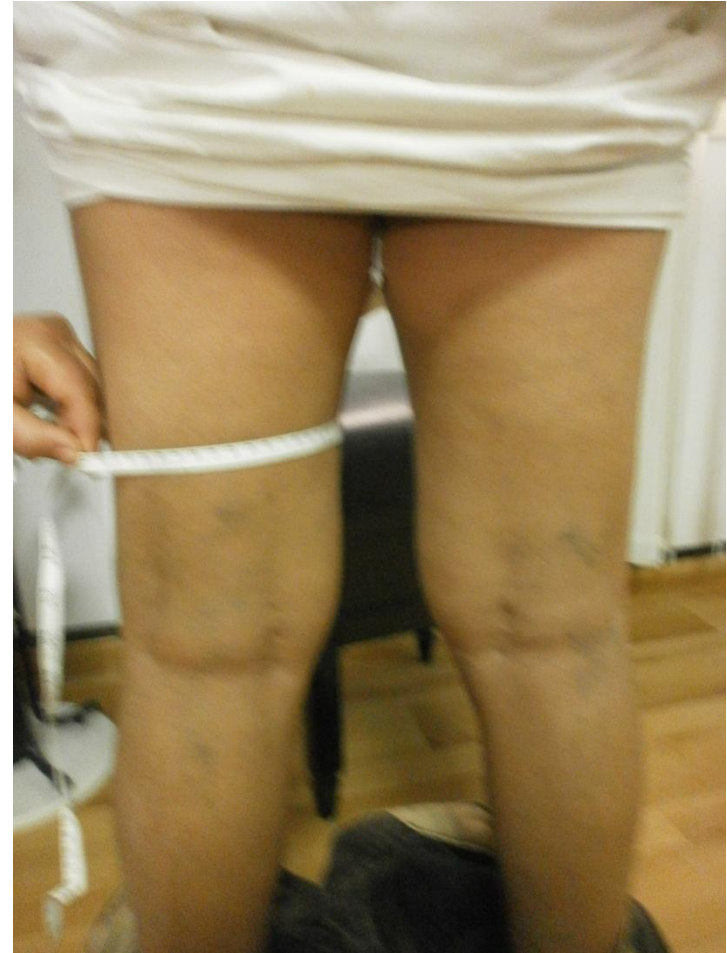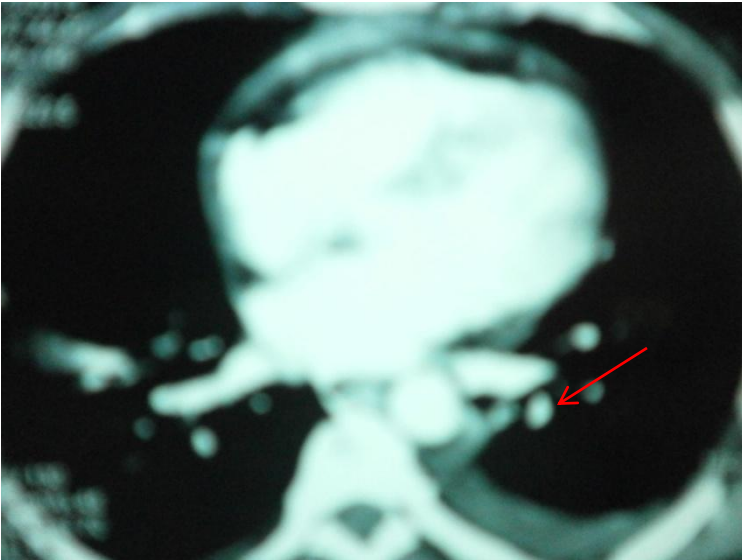
Foyer paracardiaque gauche

RESTE DYSPNEIQUE .. FEBRICULE .. A ETE HOSPITALISEE 6 JOURS



RX (4/11/13):
Pleuropneumopathie gauche

SCANNER THORACIQUE: Foyer en bande bibasale. Epanchement pleurale gauche- Doute sur un thrombus postérobasale gauche



Œdème unilatérale membre inférieur gauche

La **lipothymie** :Malaise général, fatigue extrême, les jambes se dérobent, brouillard devant les yeux, acouphènes, palpitations, sueurs, oppression respiratoire.

La **syncope** :Perte de connaissance brève

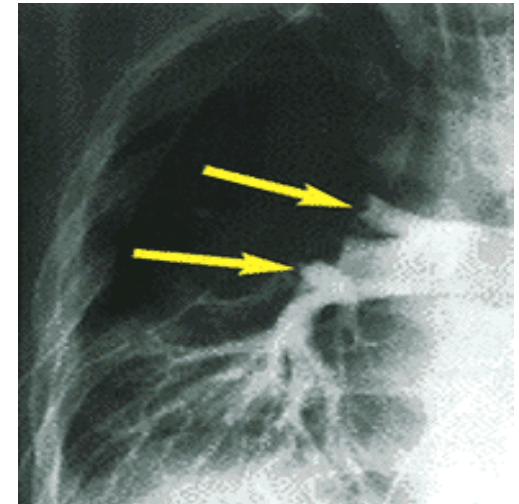
Syncope vasculaires :

- Vaso-vagales
- La syncope essentielle
- . Hypotension orthostatique :

Syncope cardiaques :

- .Infarctus du myocarde.
- .Trouble du rythme ou de la conduction
- .Obstacle à l'éjection du ventricule gauche
 - * Rétrécissement de l'aorte
 - *Cardiomyopathie obstructive
 - *Embolie pulmonaire

Formes graves peuvent être état de choc ; mort subite



Angiographie pulmonaire avec obstruction totale des artères segmentaires pulmonaires supérieures et moyennes

M r ABDALLAH M ..47 ANS M'ACONSULTEE LE 23/11/2013 POUR Douleur thoracique

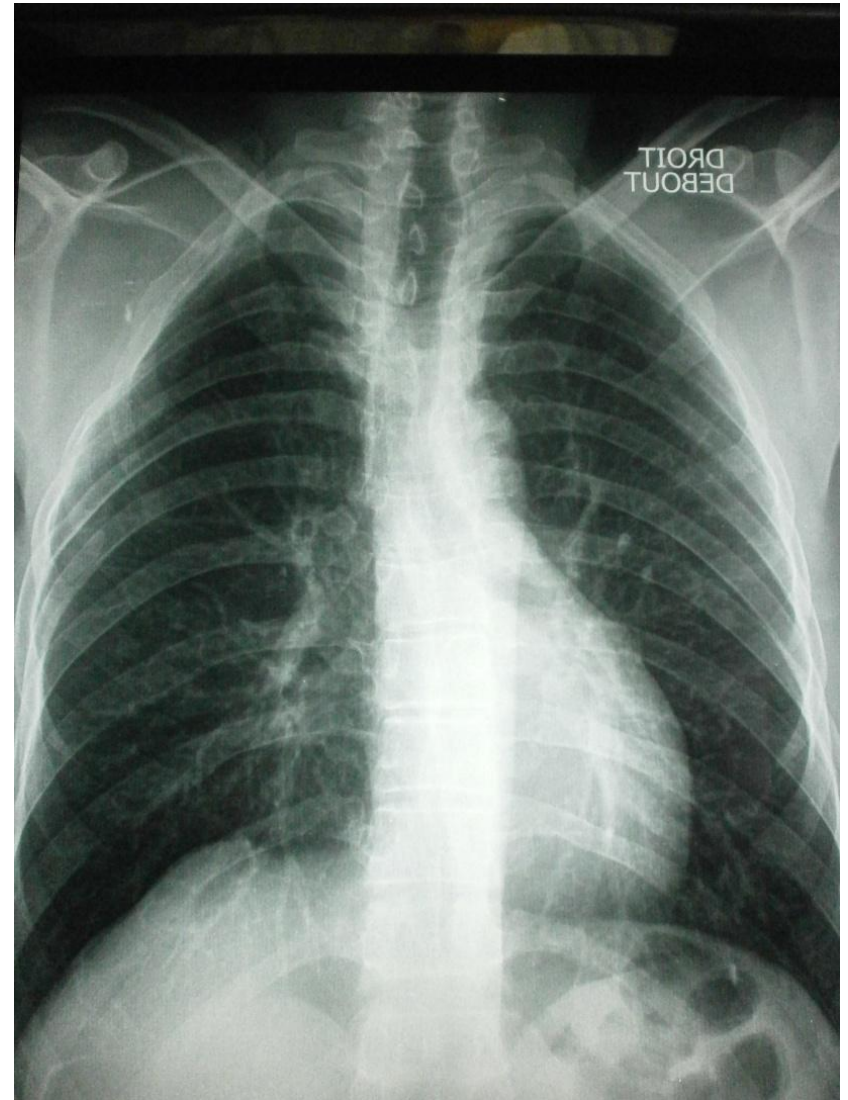
HDLM

Depuis 1997 DYSPNEE

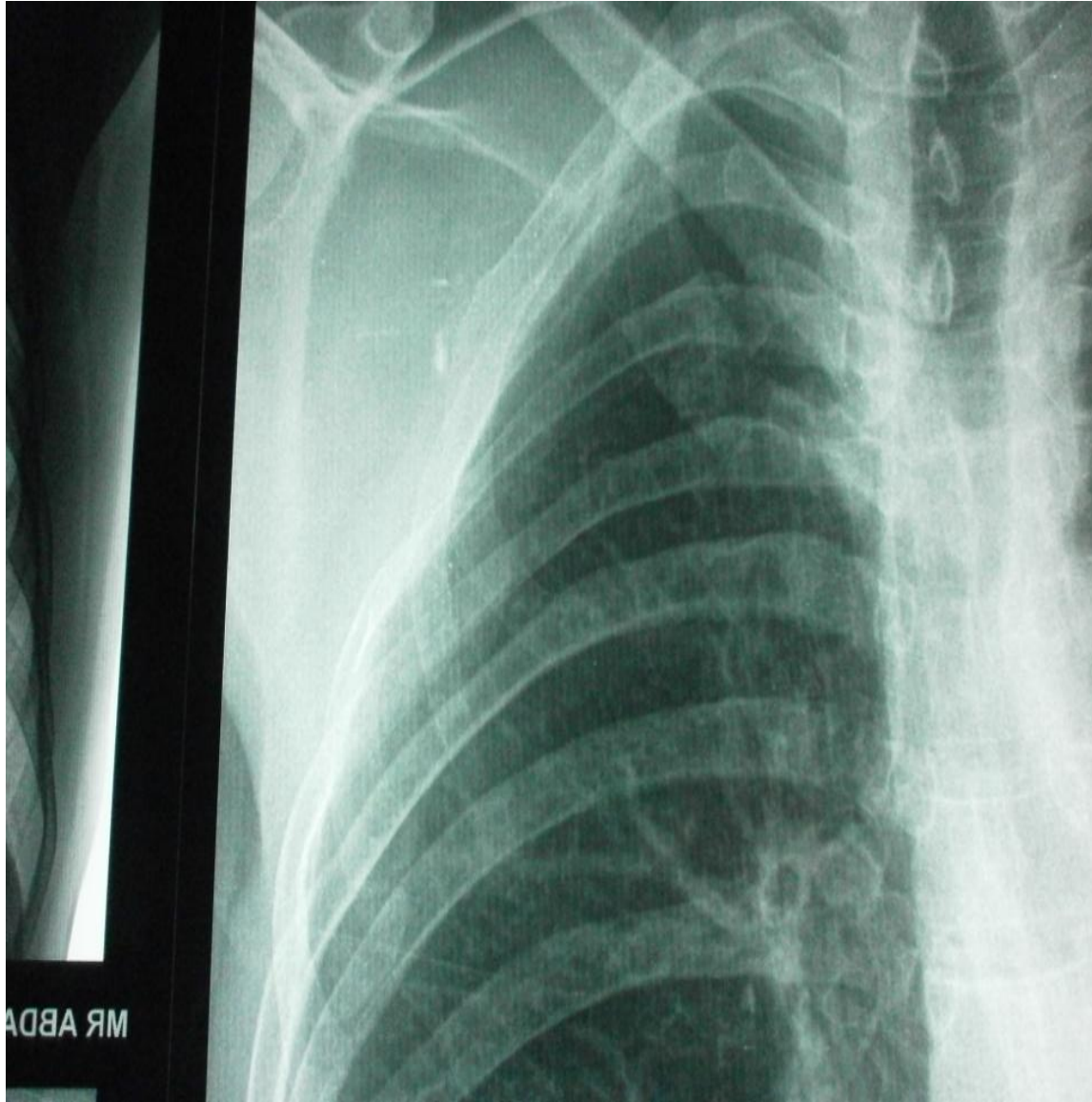
Progressive

3 SEMAINES .. DOULEUR DERNIERES
COTES ANTERIEUR ..CONTINUE
MAJORATION DIURNE MALAISE
OPRESSION .. CONTRACTURES DES
EXTREMITES ..UNE ADMISSIONS
AUX URGENCES..

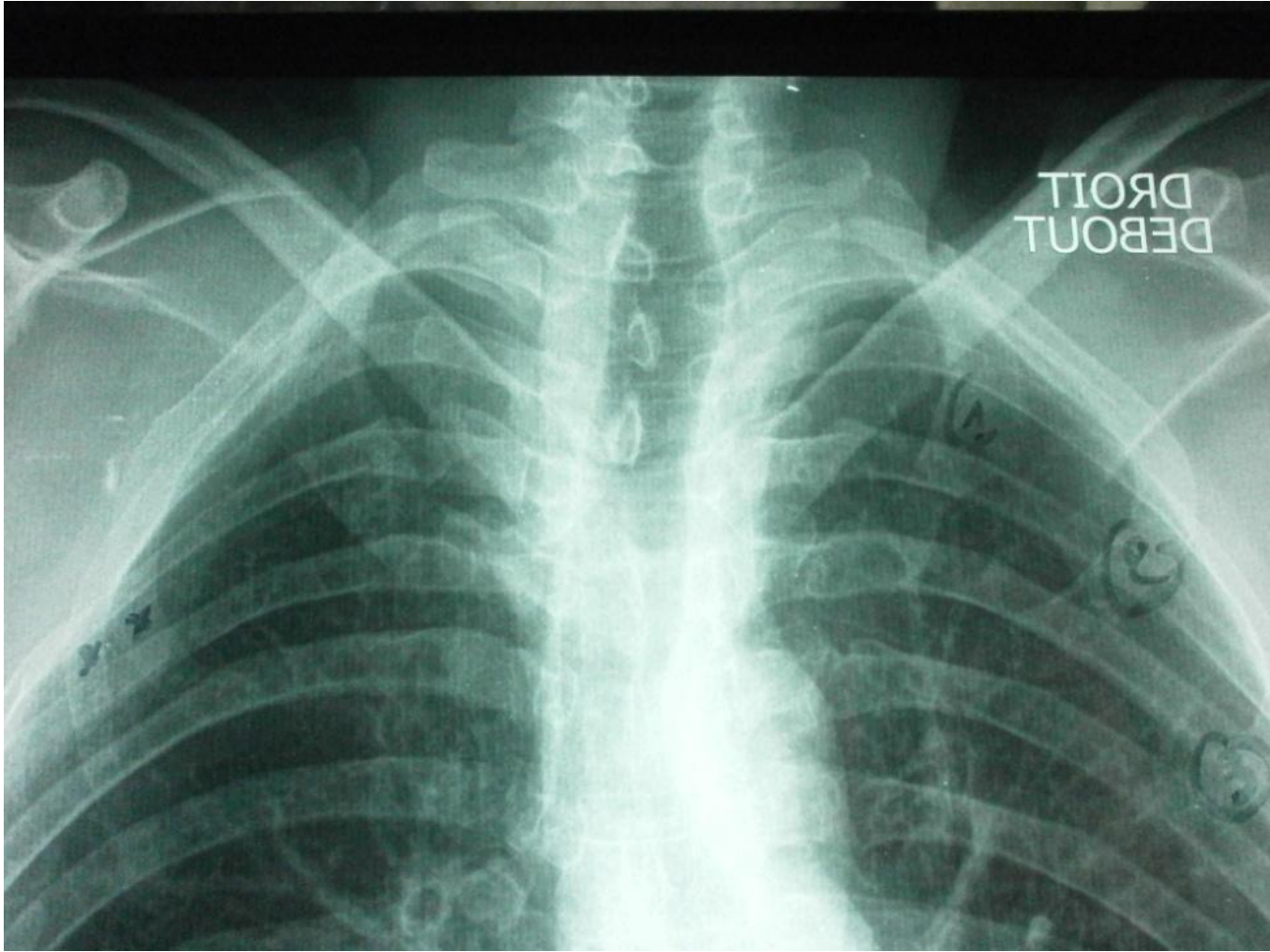
Antécédents et tares: Néant



Compter les arcs costaux !

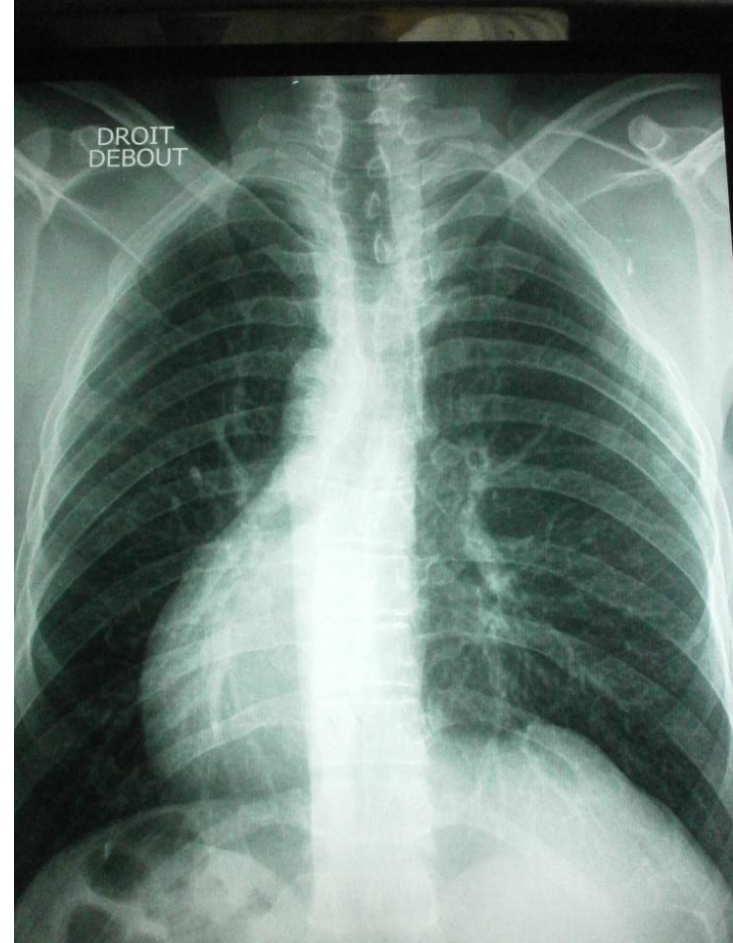
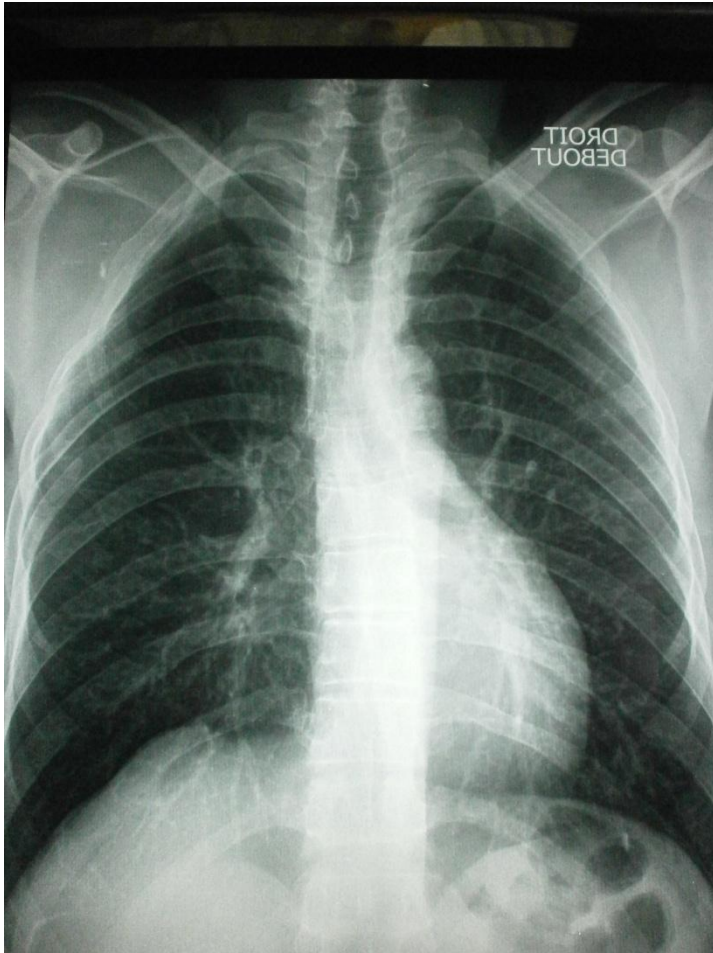


Agénésie de l'arc costale 2ème cotes. Hypoplasie des 3ème et quatrième...



Droite...??....Gauche??

DEXTROCARDIE



Dextrocardie

Le cœur est situé dans l'hémi thorax droit.

On parle de Situs inversus quant il ya inversion congénitale de la place de certains viscères dans l'organisme

Malformations costale

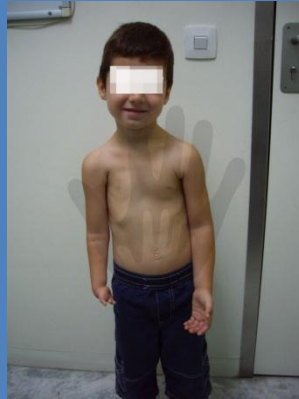Souvent localisée aux quatre premières côtes.

Plusieurs types: synostose, hypoplasie, bifidité. côte surnuméraire(cervicale)

Ils sont souvent sans signification pathologique et ne constitue qu'une source d'erreur d'interprétation en radiologie pulmonaire.

En pédiatrie les malformations costales peuvent faire partie d' une tableaux poly malformative associant des agénésie osseuses (vertébrale) ;musculaire et viscérales.

SYNDROME DE POLAND



Malformations d'un membre supérieur(droit.) Agénésie du grand pectoral.
Agénésie glande mammaire .Anomalies costales, vertébrales, voire de l'ensemble du membre supérieur

Le syndrome de MAYER - ROKITANSKY - KÜSTER – HAUSER(MRKH)

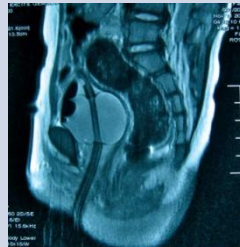
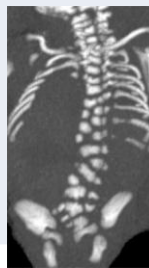
Figure-2: T2-weighted magnetic resonance images (MRI) of the pelvis. Mid-line sagittal section is showing normal urinary bladder anteriorly, rectum posteriorly and complete absence of the uterus and vagina.

Cause la plus fréquente d'absence congénitale du vagin associée à des malformations de l'utéro-urinaires.
Anomalies osseuses présente dans 10 à 20% des cas :-
Anomalie transitionnelle de la charnière lombo-sacrée (L 5).Agénésie d'une vertèbre dorsale.- Agénésie costale

Syndrome de Casamassima-Morton-Nance (dysostose spondylo-costale)

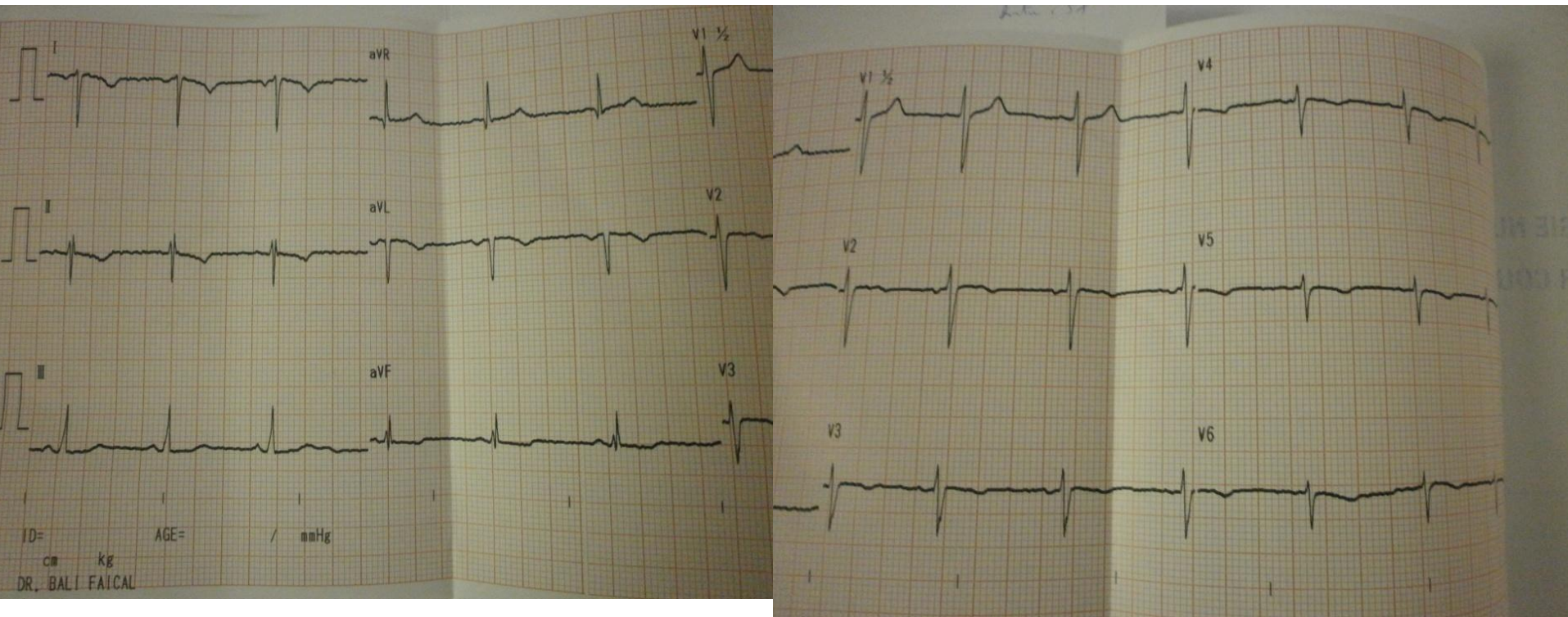


LA dysostose spondylo-costale est associé des malformations anales, et uro-génitales (atrésie anale et agénésie des organes génitaux internes et externes)

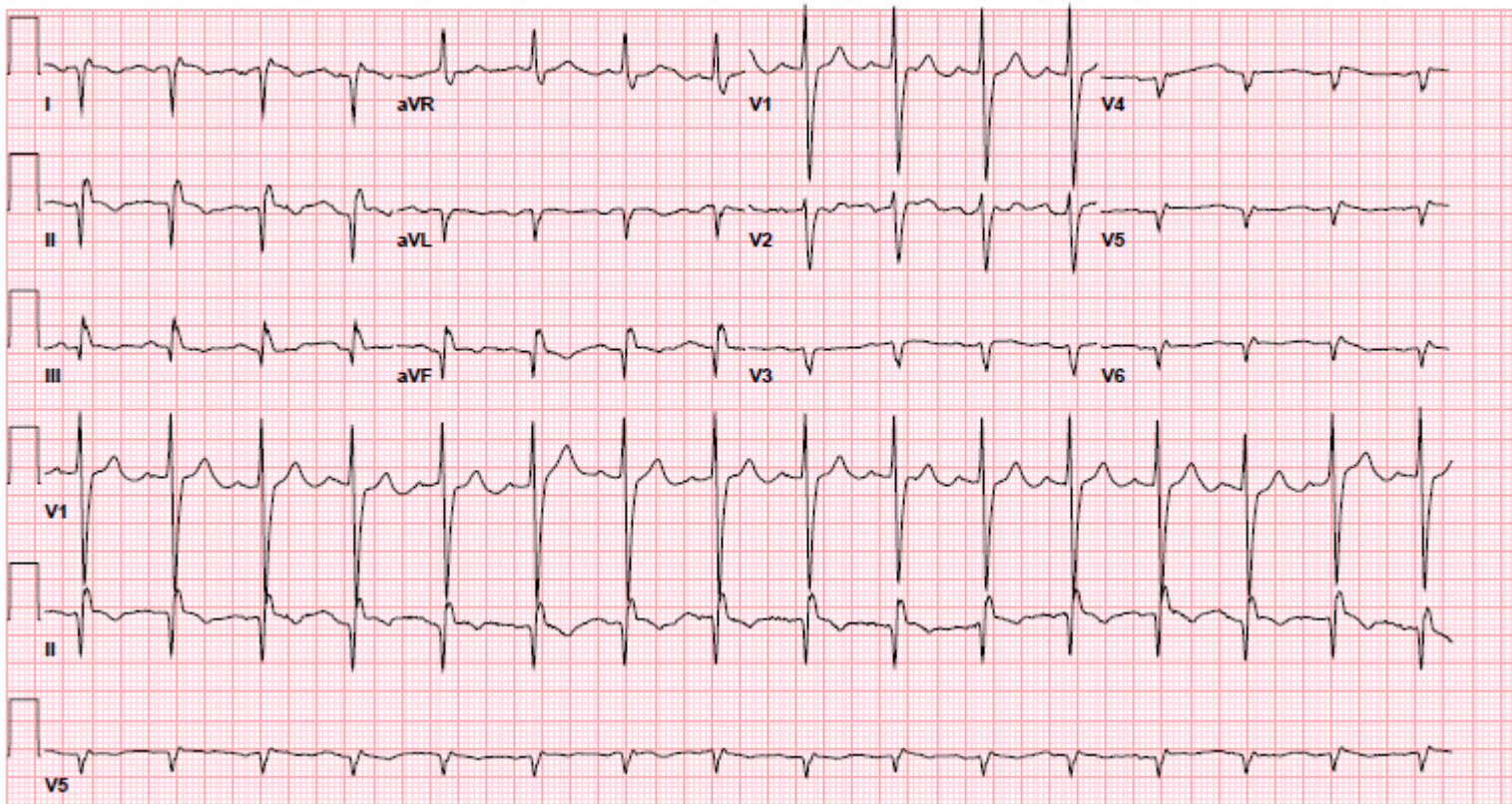
Association Dextrocardie & Anomalie costale

ATTEINTE OSSEUSE	ATTEINTE VISSERALE	Références
Altération vérébrocostale	Trisomie 21 Meningomyelocele	<u>Cogulu O</u> <u>Genet</u> <u>Couns.</u> 2007;18(1):77-83.
Absences partielle des Cartilages costale supérieur de l'Hémithorax gauche	Strabisme .Diplopie. Dysphagie. Hypoplasie du muscle grand pectorale gauche. Hypoplasie de l'avant-bras gauche et de la main (Poland-Möbius syndrome)	<u>Bosch-Banyeras JM</u> <u>J Med Genet.</u> 1984 Feb;21(1):70-1.
Hypoplasie de 13 COTES	CIA .Retard du développement sévère. Hypotonie . Hirsutisme malformation craniofaciael.	<u>Pope K,</u> <u>Am J Med Genet</u> <u>A.</u> 2012 Mar;158A(3):641-7. doi: 10.1002/ajmg.a.34431. Epub 2012 Feb 2.
Anomalies costal	BRONCHIECTASIE TUBERCULOSE	<u>CHENEBAULT J</u> <u>Maroc Med.</u> 1956 Jan;35(368):45-8.

Revenons a notre patient....

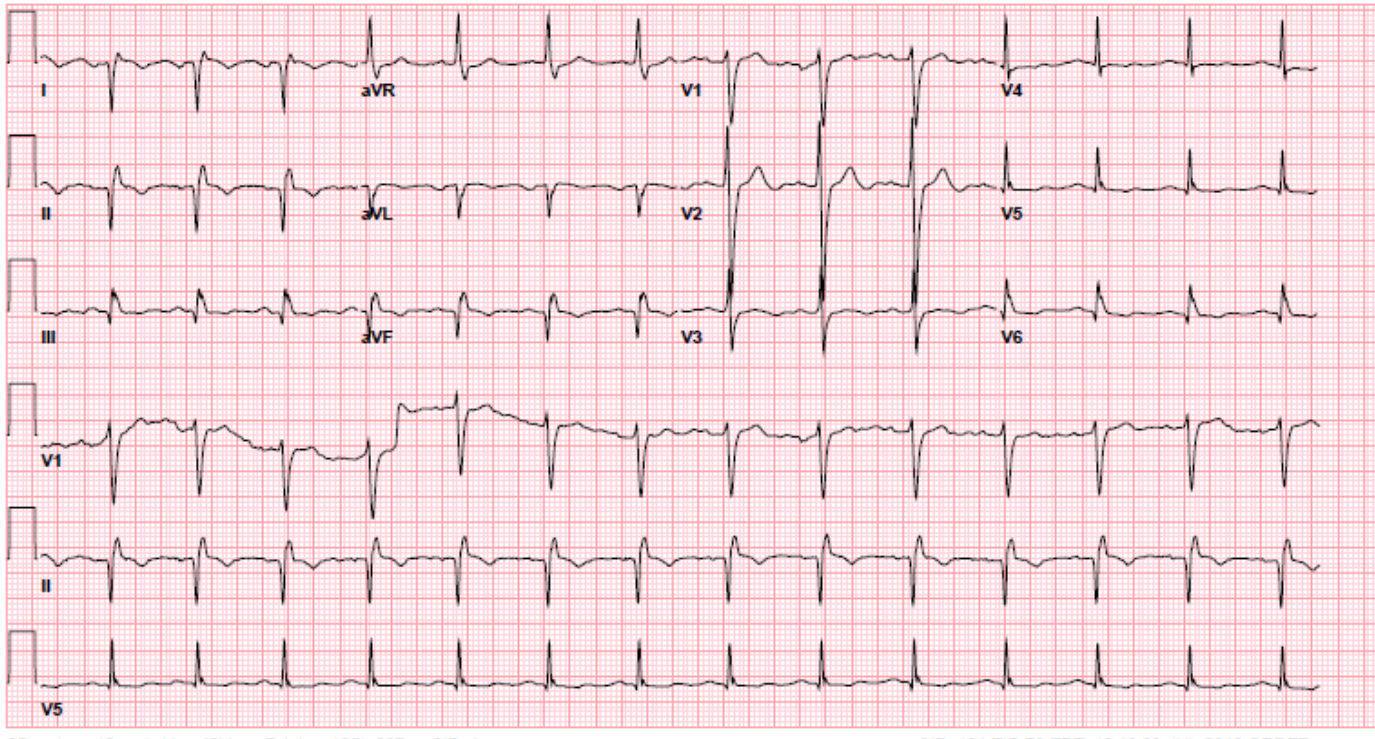


QUE PENSEZ VOUS DE SON ECG???



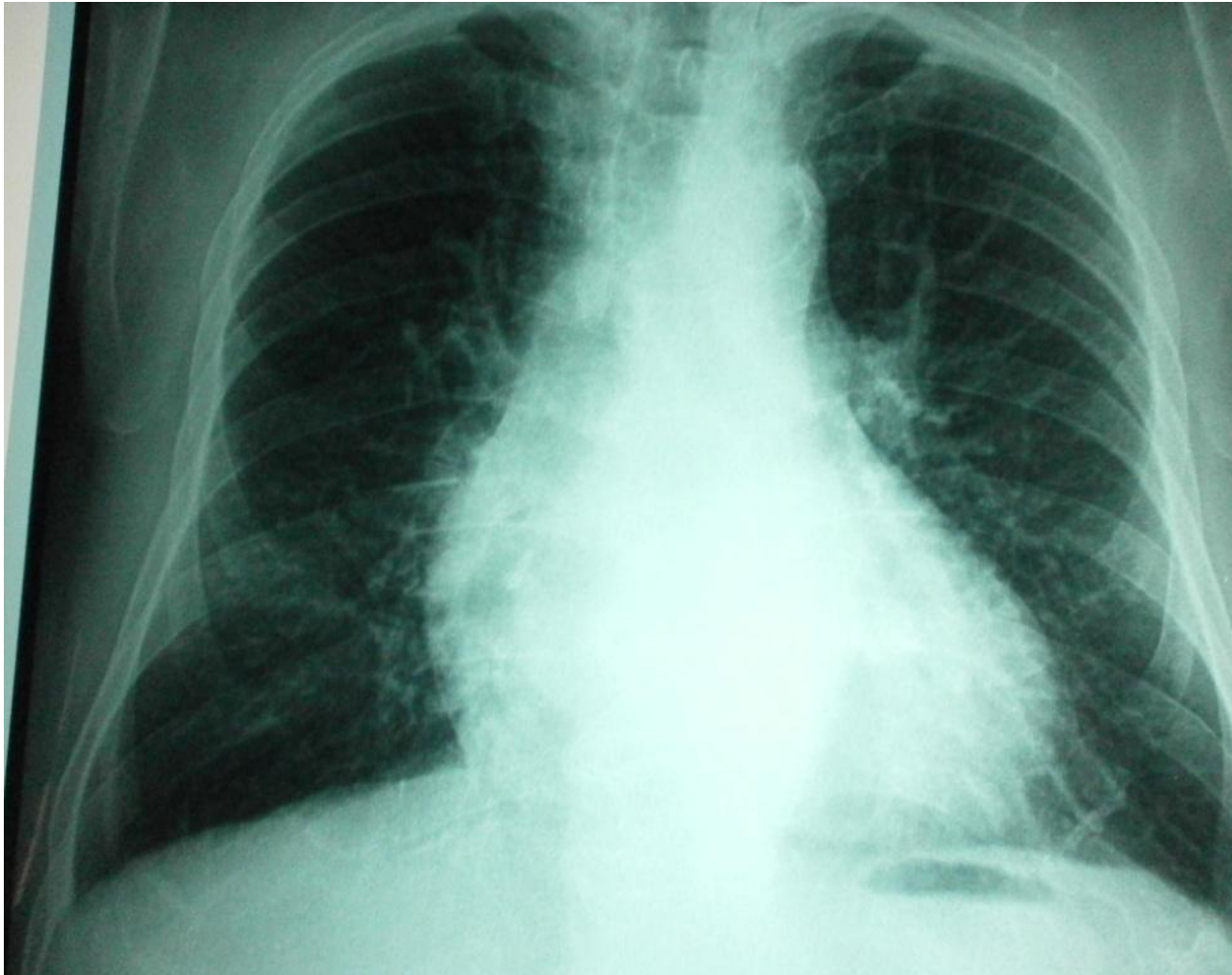
A l'inverse d'un **ECG normal**, l'onde P est négative en DI et l'onde R diminue de V1 à V6. Le diagnostic différentiel est une **inversion d'électrodes** frontales, mais dans ce cas le complexe P-QRS-T en DI est très différent en V6

ECG du dextrocardie :



- Pour enregistrer l'ECG d'un patient *situs inversus*, il faut inverser les **électrodes frontales**, inverser V1 et V2 et disposer les quatre autres **électrodes précordiales** en regard de l'hémithorax droit dans les espaces intercostaux habituels

ALI M ...66 ANS M'ACONSULTEE LE 19/03/2009 ET LE 31/08/2013 POUR :
OPRESSION .Douleur thoracique .Dysphonie .Se réveille étouffée. Céphalée
Suivie en cardiologie depuis 2004 (Sintrom 1/4-1/2-; lasilix 40 mg -Kalorid)
HTA -Diabétique (Amarel 4). DYSLIPIDEMIE

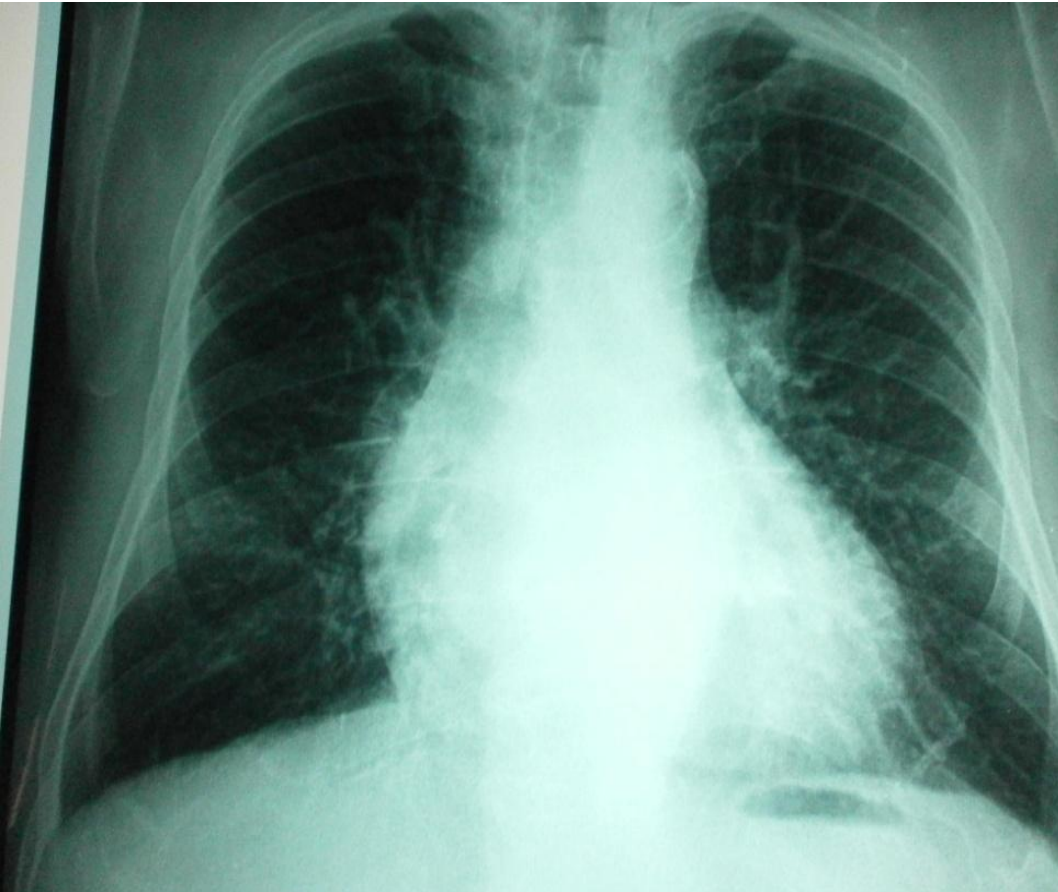


RX Thorax:

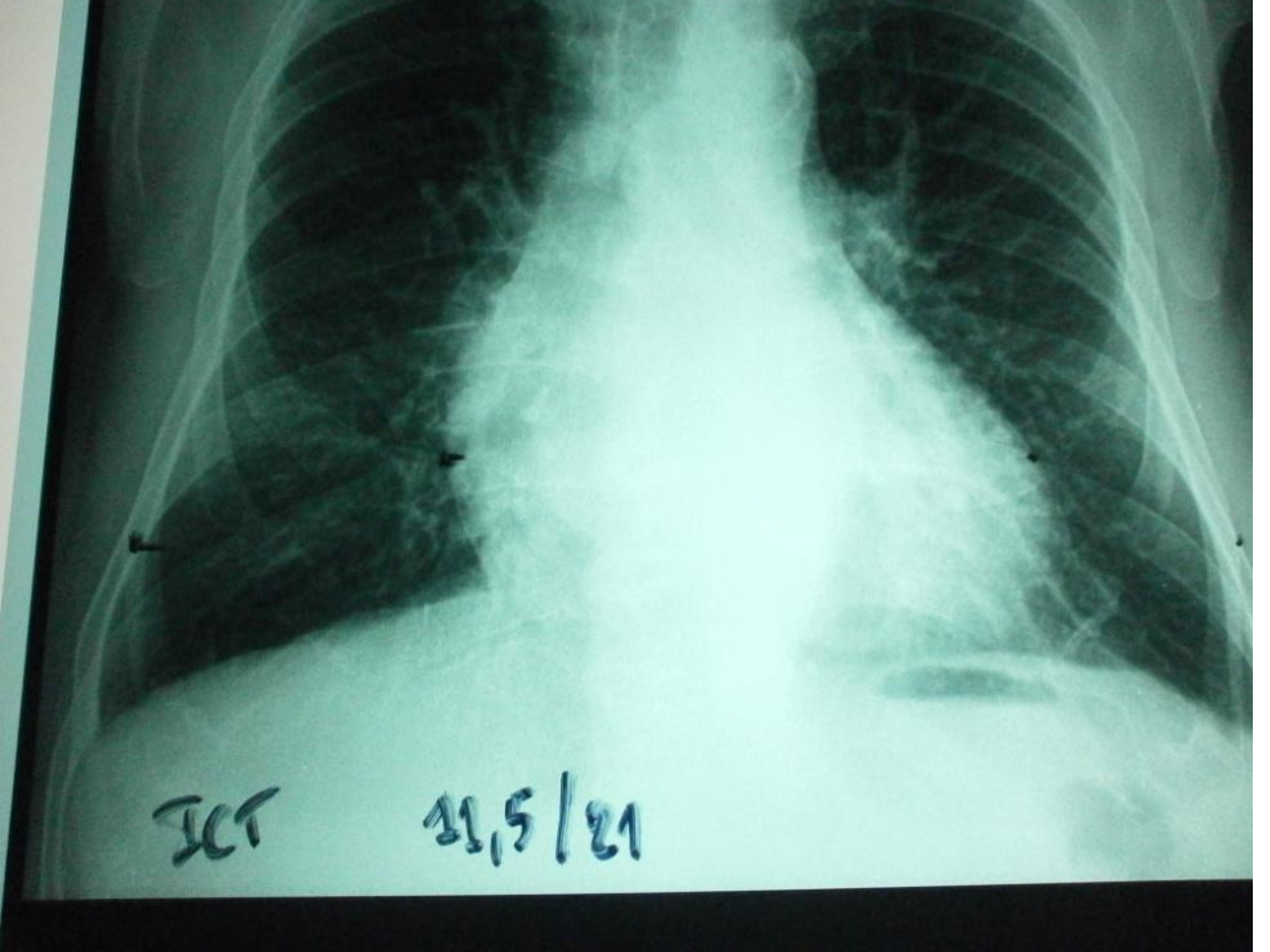
4 Anomalies franche

1 Anomalie douteuse

Radio du Thorax:



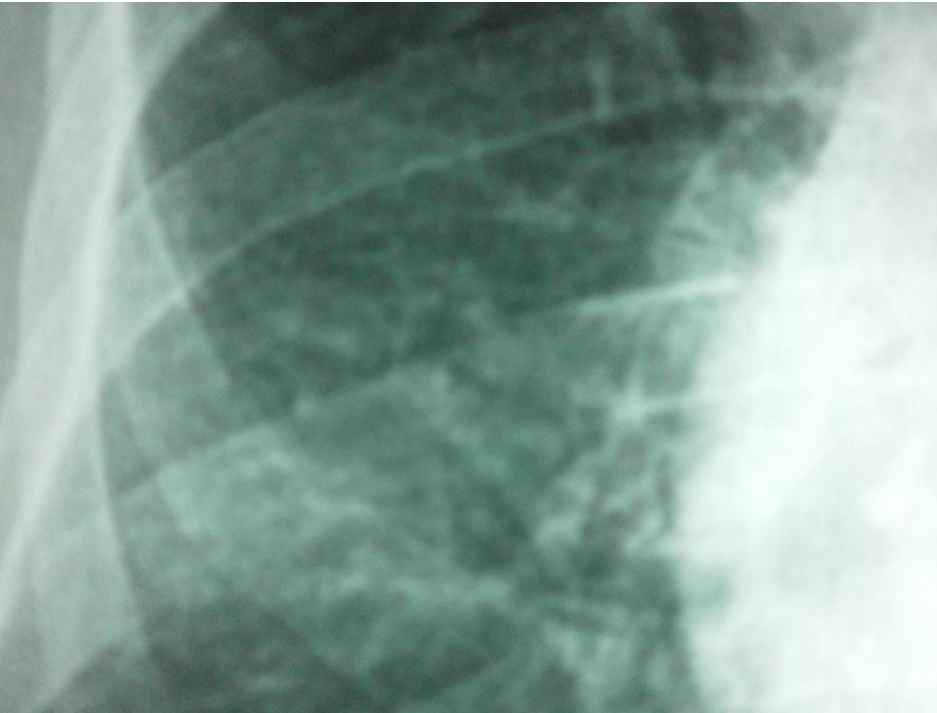
- **Cardiomégalie**
- **Calcification Bouton aortique**
- **Aorte descendante déroulée**
- **Bord interne de l'arc antérieur 5ème cotes trop visible**
- **Concavité interne aux dessous du bouton aortique**



JCT

21,5/21

Bord interne des cotes trop visible



Hypertrophie des artères costales

Concavité interne aux dessous du bouton aortique

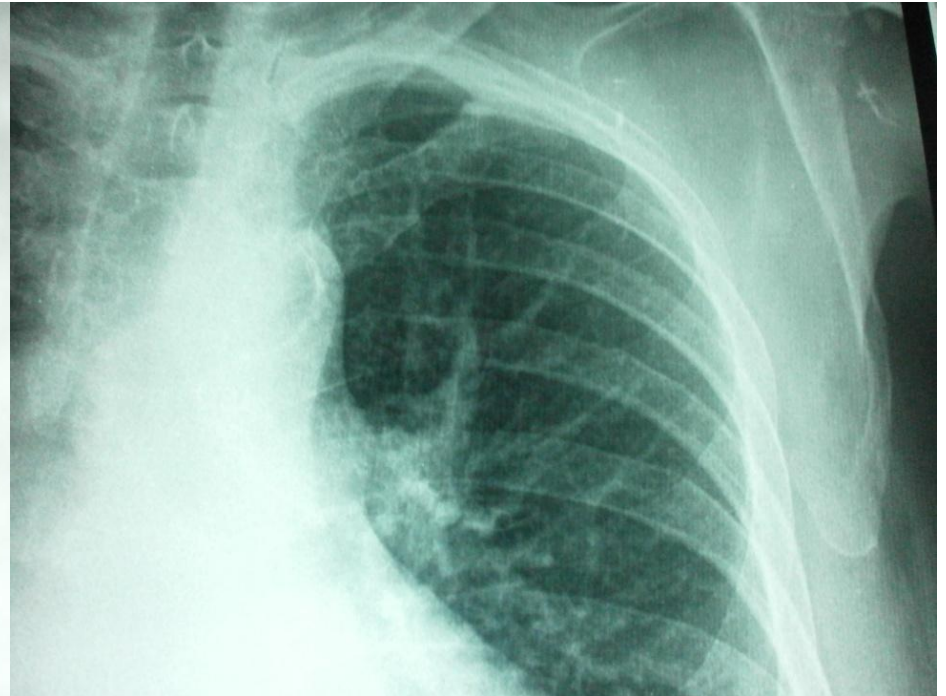
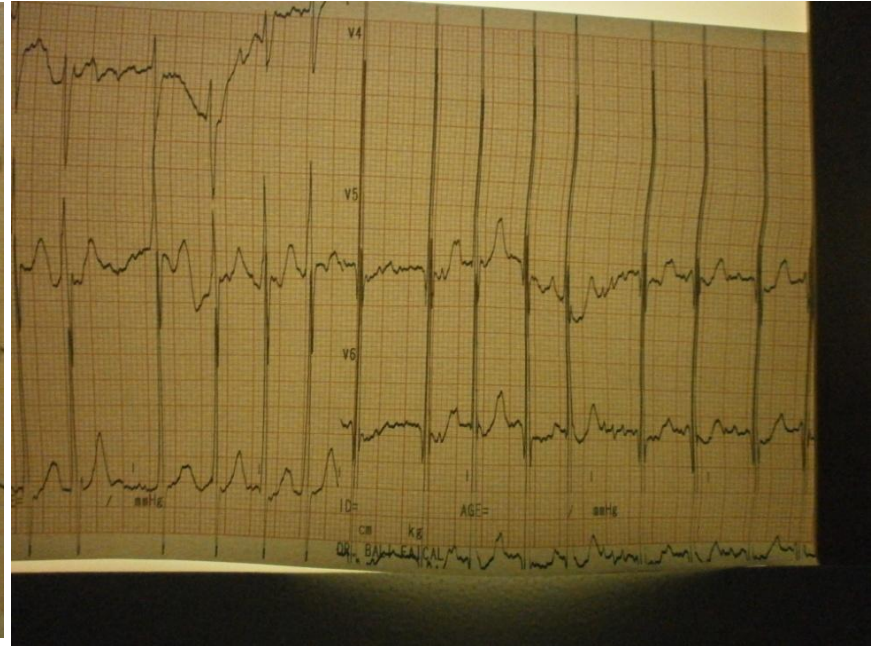
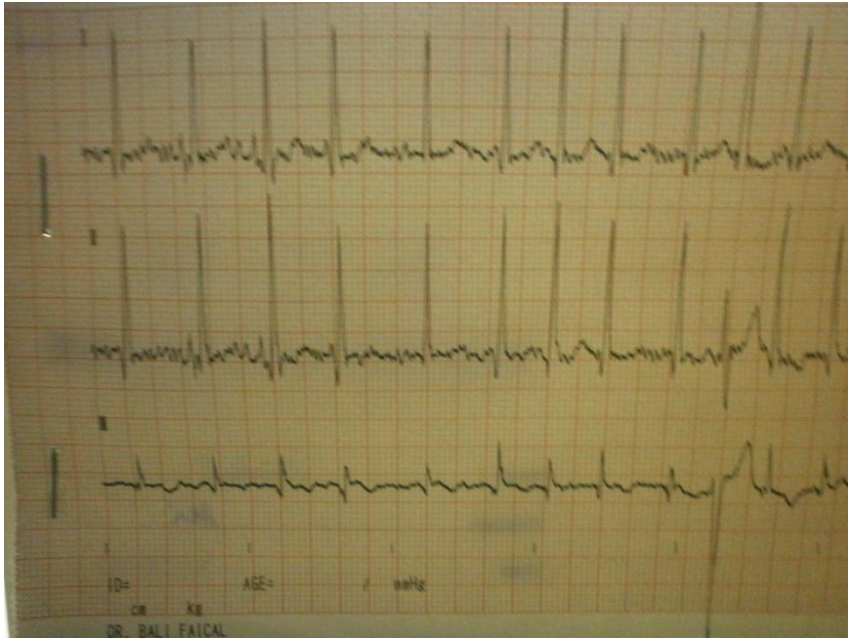


Image en "3" de chiffre, avec double genou aortique (indentation séparant la saillie supérieure de l'inférieure).

ECG:HVG.AC/FA



Examen physique: TA: 16/10 . Symétrique-Fémorale palpable-RC100/min irrégulier souffle pluriorificielle /m .Sat:98 %.

Envoyée cardio pour suspicion de Coarctation Aortique de l'Adulte

Coarctation Aortique de l'adulte

Rétrécissement sur l'isthme aortique, en aval de l'implantation de la sous Clavière gauche

- Céphalées, dyspnée d'effort .Signes d'insuffisance cardiaque.
- HTA(aux membres supérieurs)
- Pouls présents dans $\frac{1}{4}$ des cas, diminués dans $\frac{3}{4}$ des cas
- Différence du pouls et de la TA entre membres supérieurs et inférieurs.
- Aorte sus-stricturale siège d'altérations précoces(athérome, sclérose, calcification)
- Atteinte de l'orifice aortique dans 10 – 20 % des cas
- Exclure d'autres étiologies d'encoches costales (cardiopathies cyanogènes à faible débit pulmonaire, fistules artérioveineuses, tumeurs neurogènes)