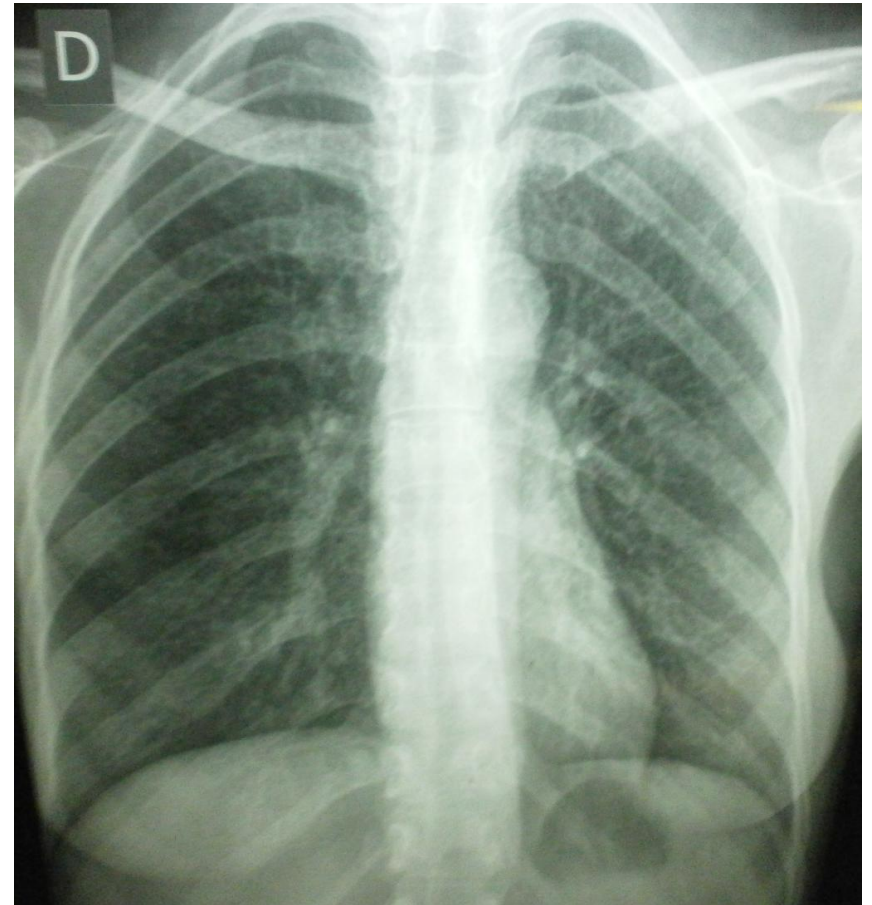
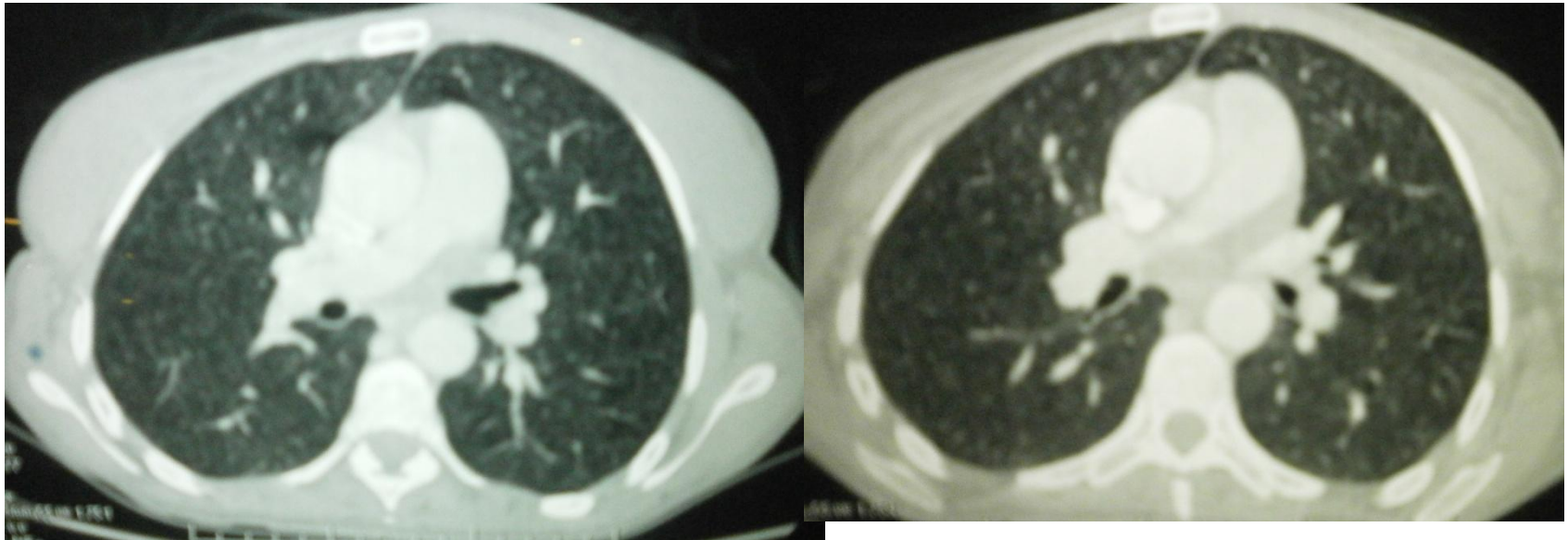


Mme 33 ANS admis en Aout 2015 pour:
Toux fièvre et dyspnée

- Adénopathie cervicale en janvier 2015(Toxoplasmose a la biopsie).
- A été mis ss traitement anti-TBC un mois aux paravent a Katar
- Admise avec 40°
- Leucopénie

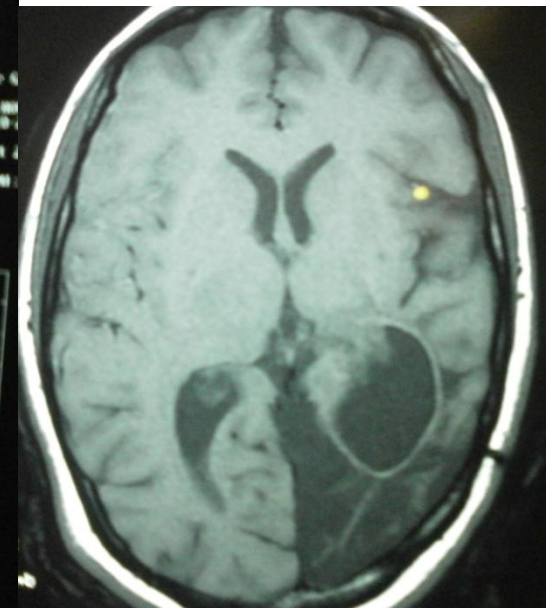
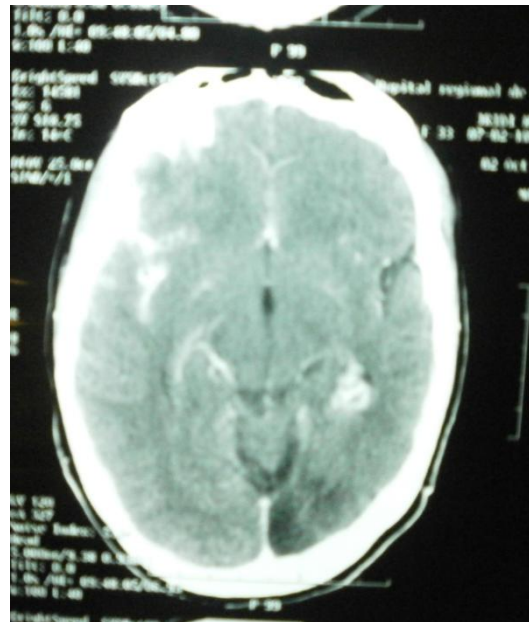
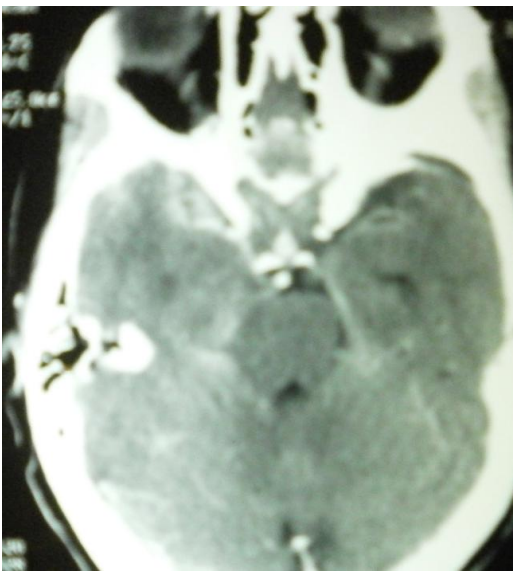

Scanner thoracique :Image de miliaire



Apyrexie lente sous traitement anti TBC

Localisation cérébrale



Mise sous corticoïde pour aggravation de la symptomatologie neurologique
(Paresthésie des membres supérieurs)