

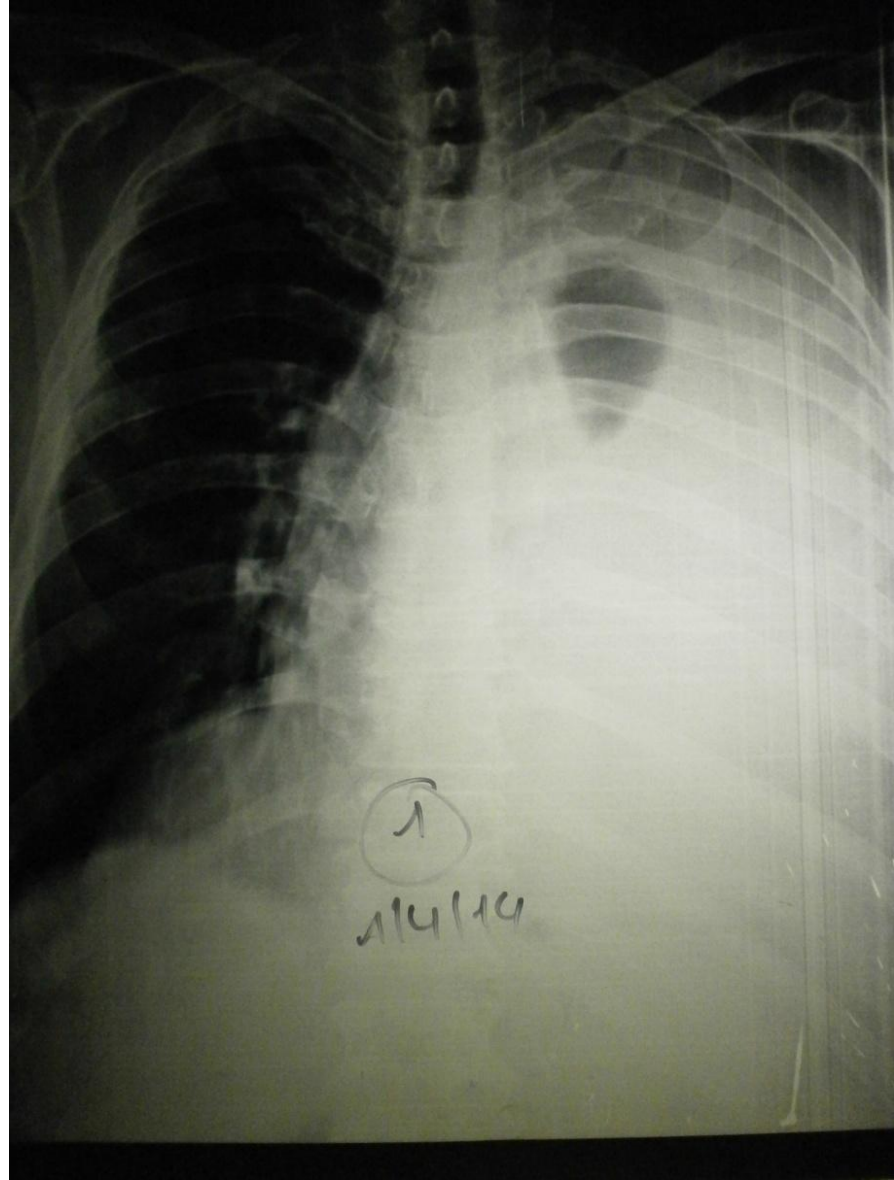
ALI M ..75ANS M'A CONSULTEE LE 11/04/2014 pour POUMON GAUCHE BLANC

Radio du 1/4/14

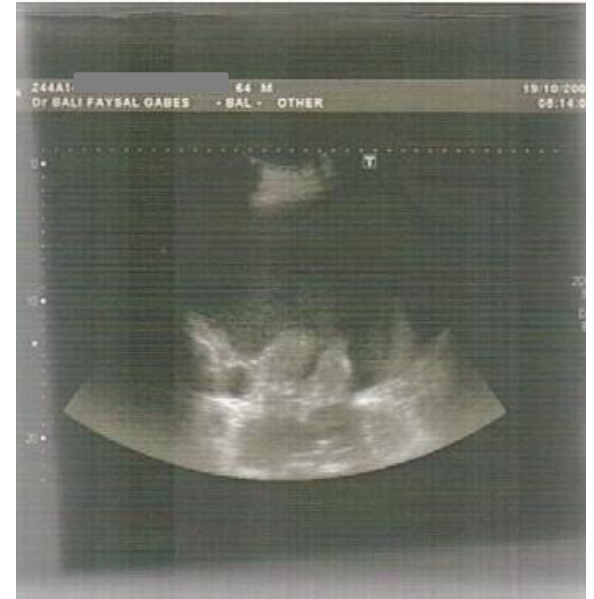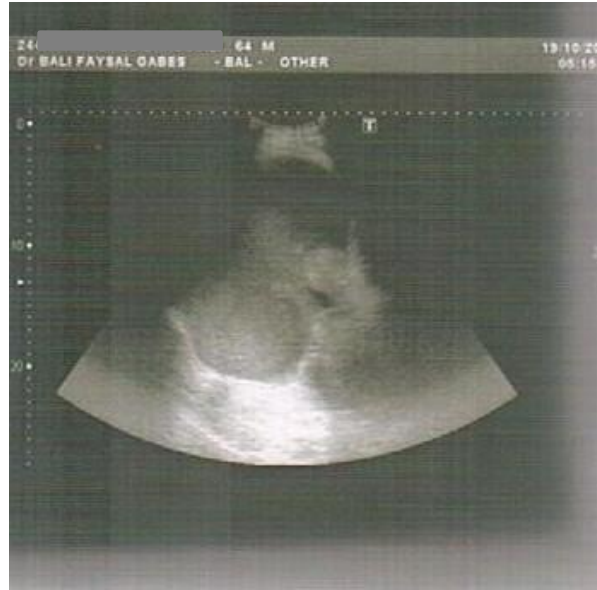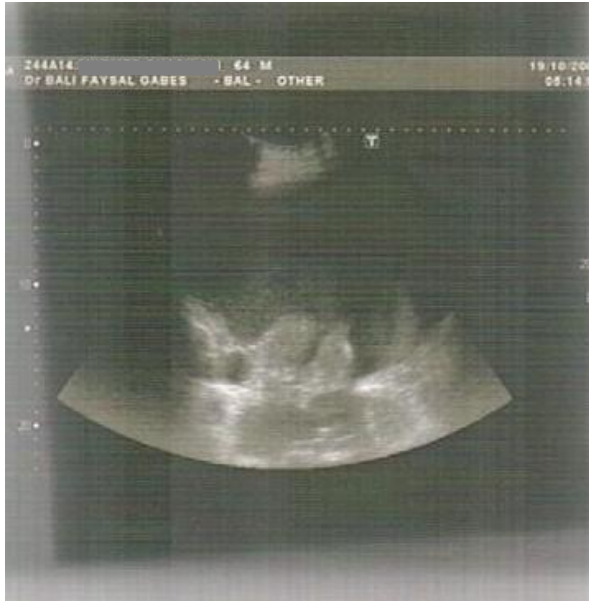POUMON GAUCHE BLANC

Biopsie pleurale 5/4/14 :

Non contributive

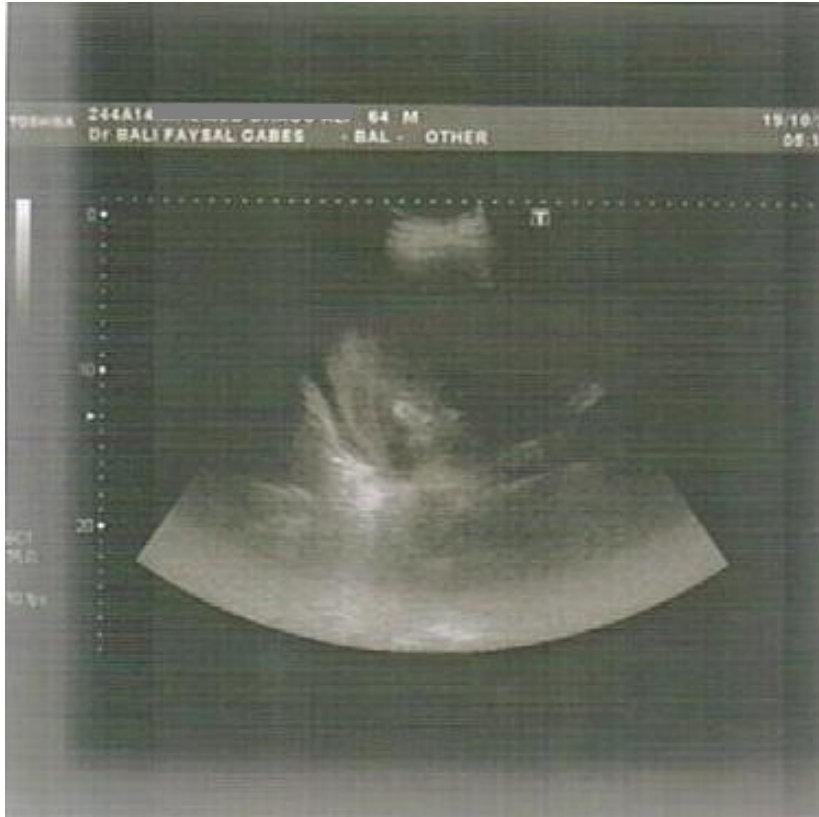

ULTRASONOGRAPHIE THORACIQUE GAUCHE Faite le 12/4/14:

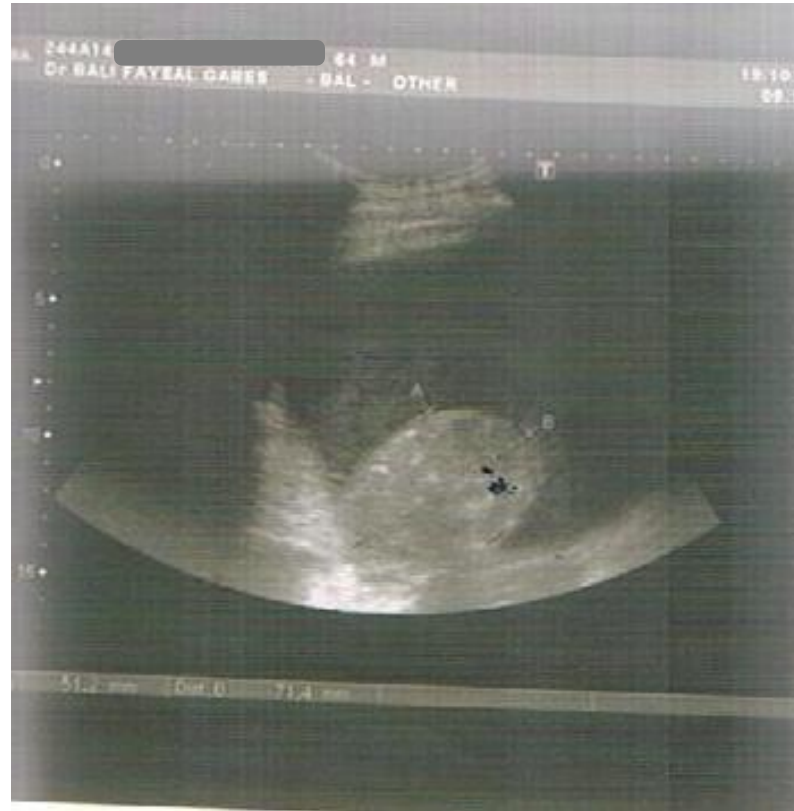

Il existe une pleurésie de grande abondance avec poumon sous jacent comprimée est le siège d'un syndrome alvéolaire variabilité de l'intensité des échos qui ont une répartition irrégulières. Présence des amas plutôt masse de formes taille et de forme variable(Plèvre tumorale)-

Suspicion d'hydro pneumothorax

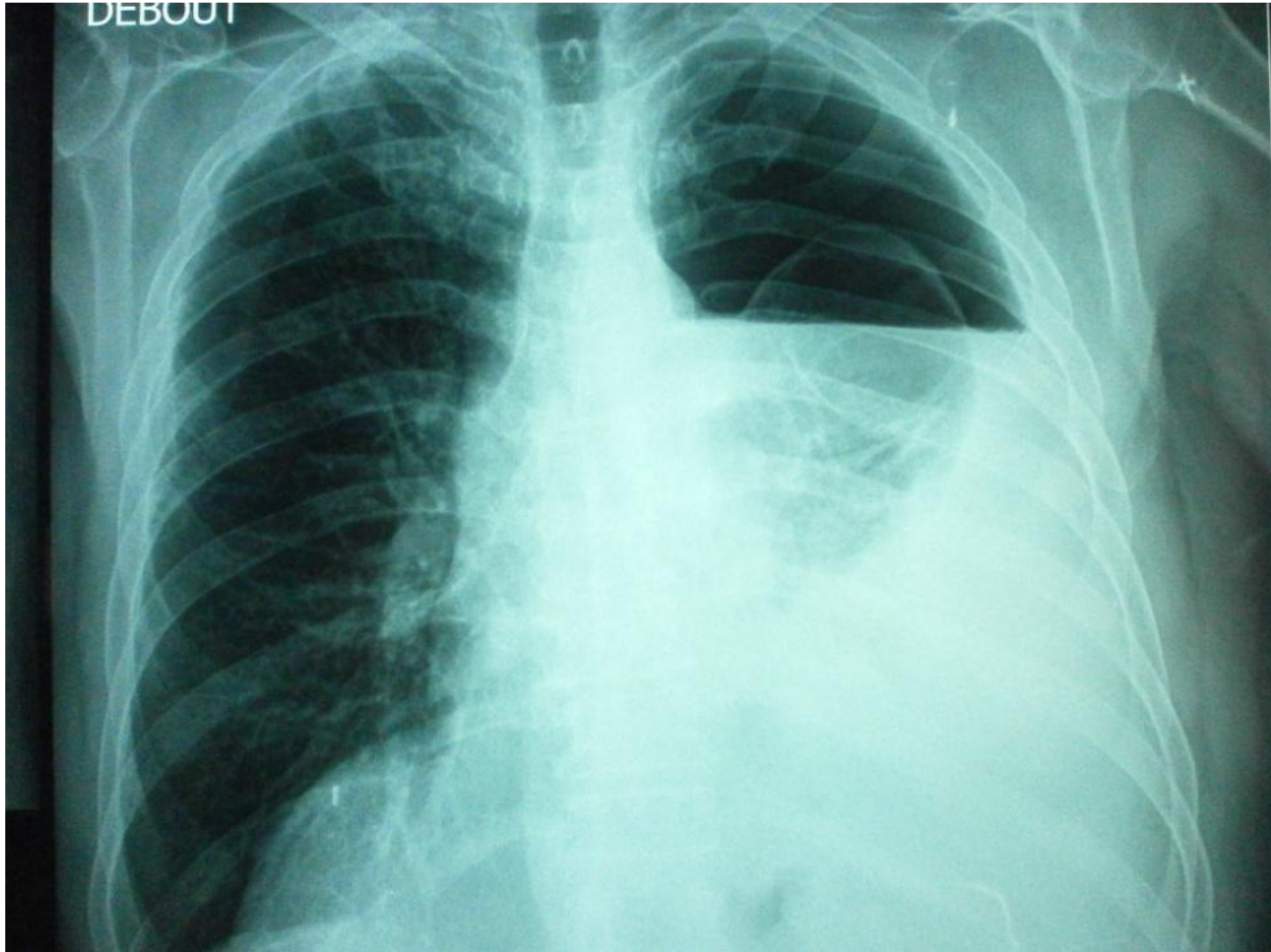


Poumon semble décollé sur une des coupes



Présence d'air intra pleurale modifiable par la respiration (Signe du rideaux)-

Rx thorax 12/4/14 confirme l'Hydro pneumothorax



Ponction échoguidée de 1.5 puis 2.5 litre de liquide serohématique

->présence de cellules atypiques suggérant un adénocarcinome

Conclusion:

L'ultrasonographie thoracique permet de détecter la survenue d'hydro pneumothorax aux cours de l'investigation d'une pleurésie

La relecture du scanner du 4/4/14 ; outre la plèvre tumorale; on retrouve de l'air en apicale sans pouvoir trancher entre une bulle intra parenchymateux ou un hydro pneumothorax préexistant

