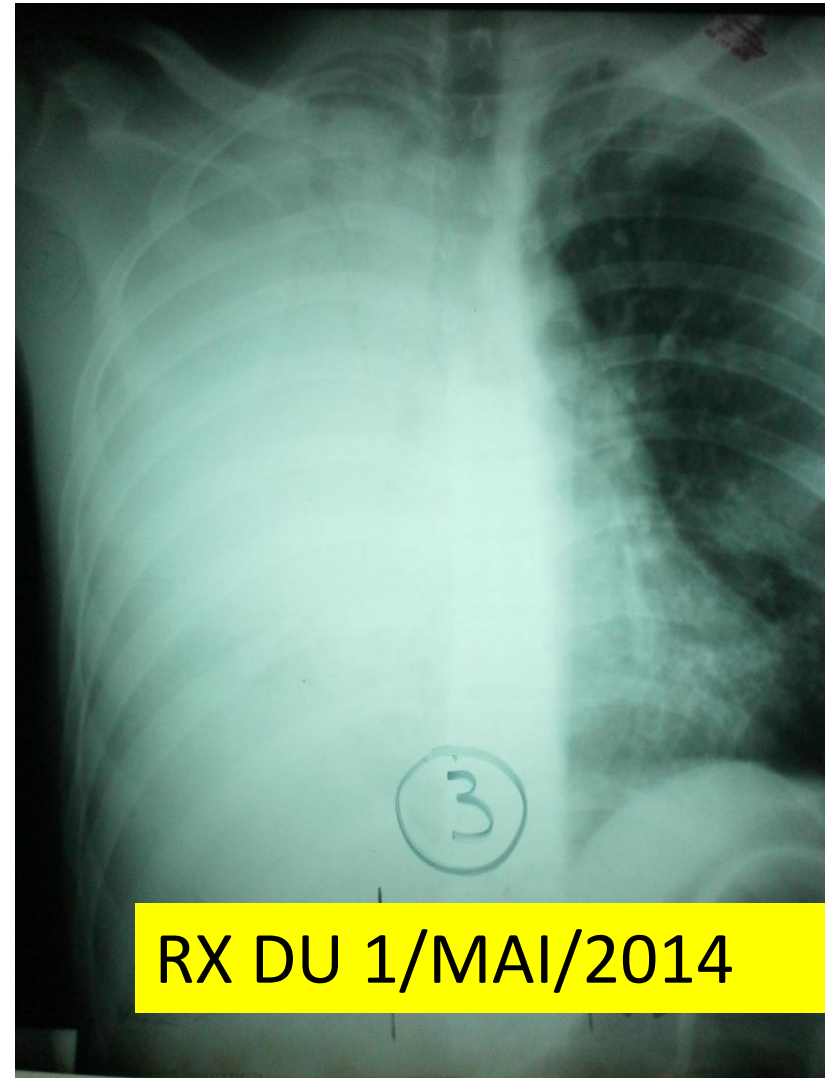


MUSTAPHA BEN ..80ANS DYSYPNE DEPUIS 1MOIS CHEZ UN PATIENT  
PNEUMONECTOMISE A DROITE 10 ANS AUX PARAVENT

Carcinome epidermoide T2N1M0  
Pneumonectomie DROITE LE 26/01/05

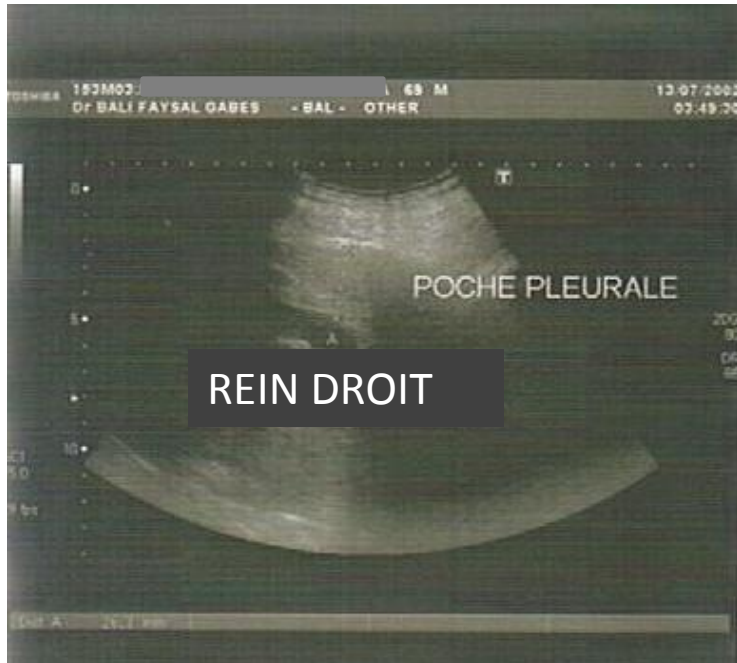
TABAC.50 ANS

DIABETE 20ANS SOUS INSULINE

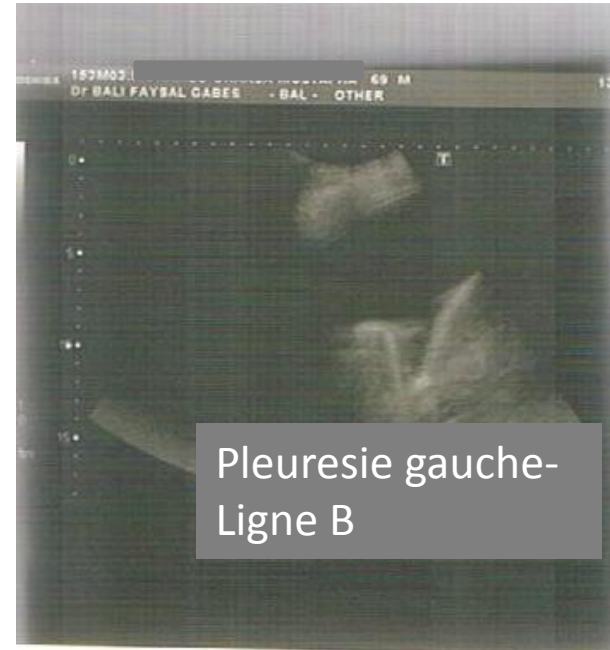

RX DU 1/MAI/2014

# ULTRASONOGRAPHIE THORACIQUE DROITE



Il existe une Pachypleurite d'épaisseur variable (26mm en regard du rein)



Il existe a gauche une pleurésie de moyenne abondance  
l'interface pleuraerique  
Prend par endroit une disposition verticale et inépuisable (Ring Down.Ligne B).=Syndrome interstitielle

**Ponction écho guidée->Transsudat**