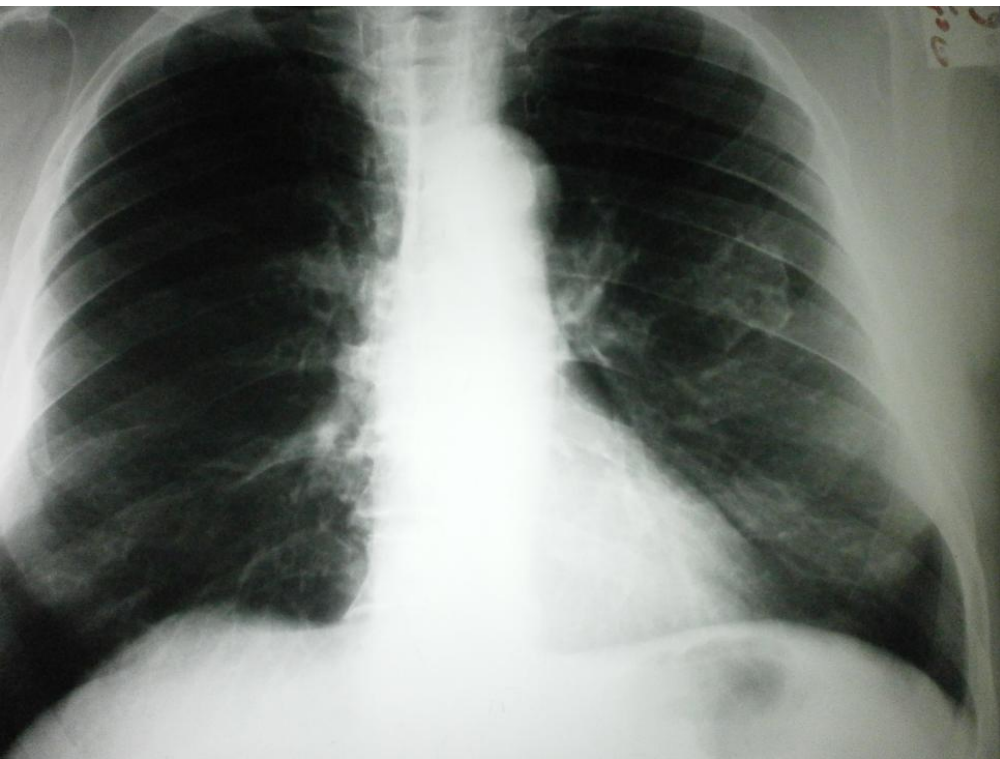


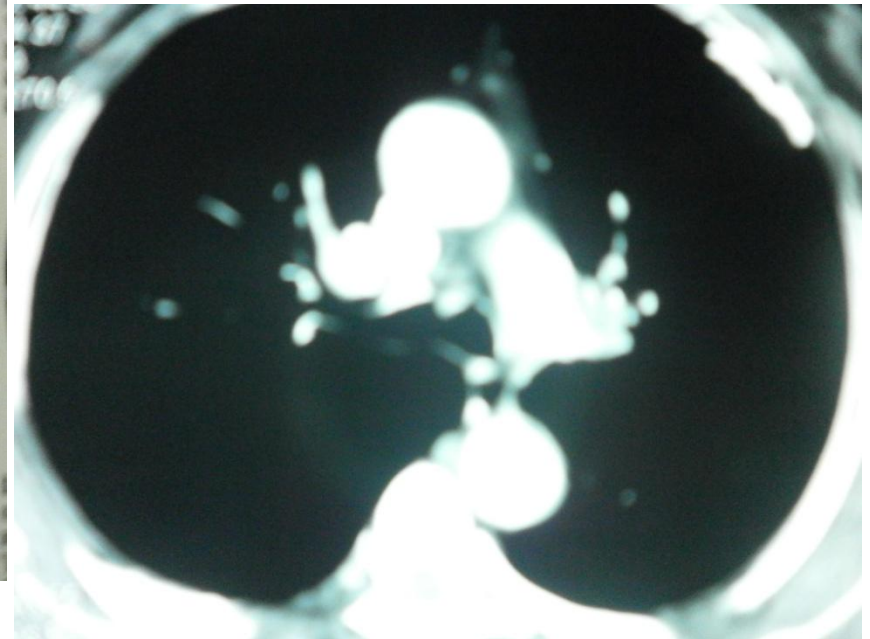
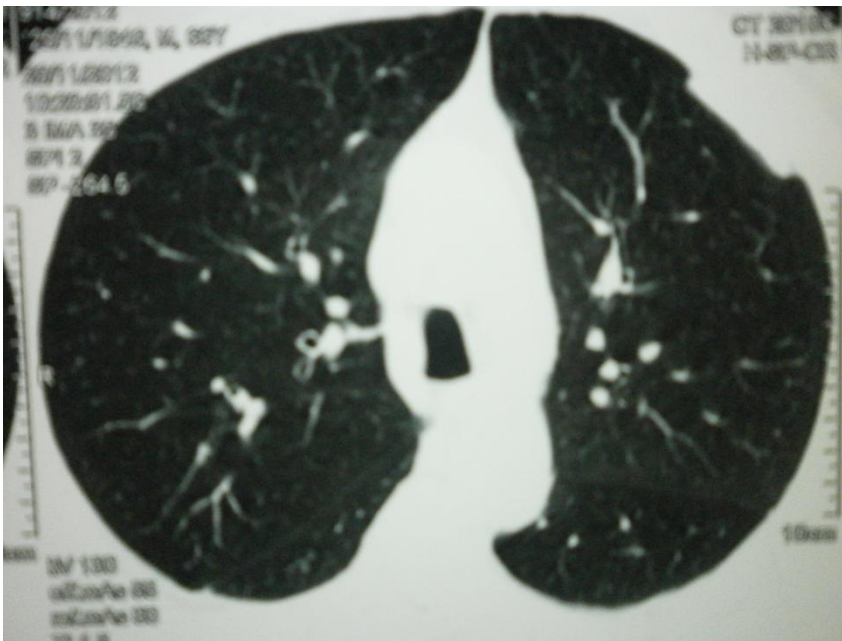
Mr Mohamed M... 70ANS m' a consultée le 12/11/12 pour toux trainante



- 
- **ANTECEDENTS ET TARES :**
- Tabac 40 PA-
- CATARACTE GAUCHE OPERE 2007
- AMPUTATION 3éme et quatriéme doit main gauche
- Traumatisme abdominale pénétrant 1975
- **A VECU EN France 37ANS (Macon DANS LA REGION DE LYON :Enduit -isolation-A Utilisée laine de ver )-**
- **EXAMEN PHYSIQUE :**
- TA: 12/7 RC : 80 /min .Sat: 97  
Pd: 70 kg.Ta:1,64 cm-mv diminuée a GAUCHE
- **EFR :**
- CVF : 2,15 56 %
- VEMS: 1,62 54 %
- TIFNAUX : 75,35

Scanner thoracique:

Plaque pleurale calcifiée à gauche de 3,5 cm de largeur



# Pathologie pleuro-pulmonaire liée a l'amiante

## Pathologie bénigne

### \* **Plaques pleurale**

- La pleurésie asbestosique bénigne
- **L'épaississement pleural viscéral**

### \* **Asbestose**

## Pathologie maligne

### \* **Mésothélium**

### \* **Cancer broncho-pulmonaires**

# Les plaques pleurales

**. Elles sont asymptomatiques ....simple stigmatisme d'exposition. ....une latence de 15 à 30 ans. ..parfois présentes après de faibles expositions.**

**Unilatérales parfois..préférentiellement situées dans les régions axillaires antérieures ou postérieures, entre les 6<sup>e</sup> et 10<sup>e</sup> côtes ; elles épargnent les apex et les sinus costo-diaphragmatiques.**

**... Leur aspect peut être lamellaire, lisse ou mamelonné, et leur épaisseur varie de quelques millimètres à un centimètre. Elles peuvent être complètement ou partiellement calcifiées.**

).