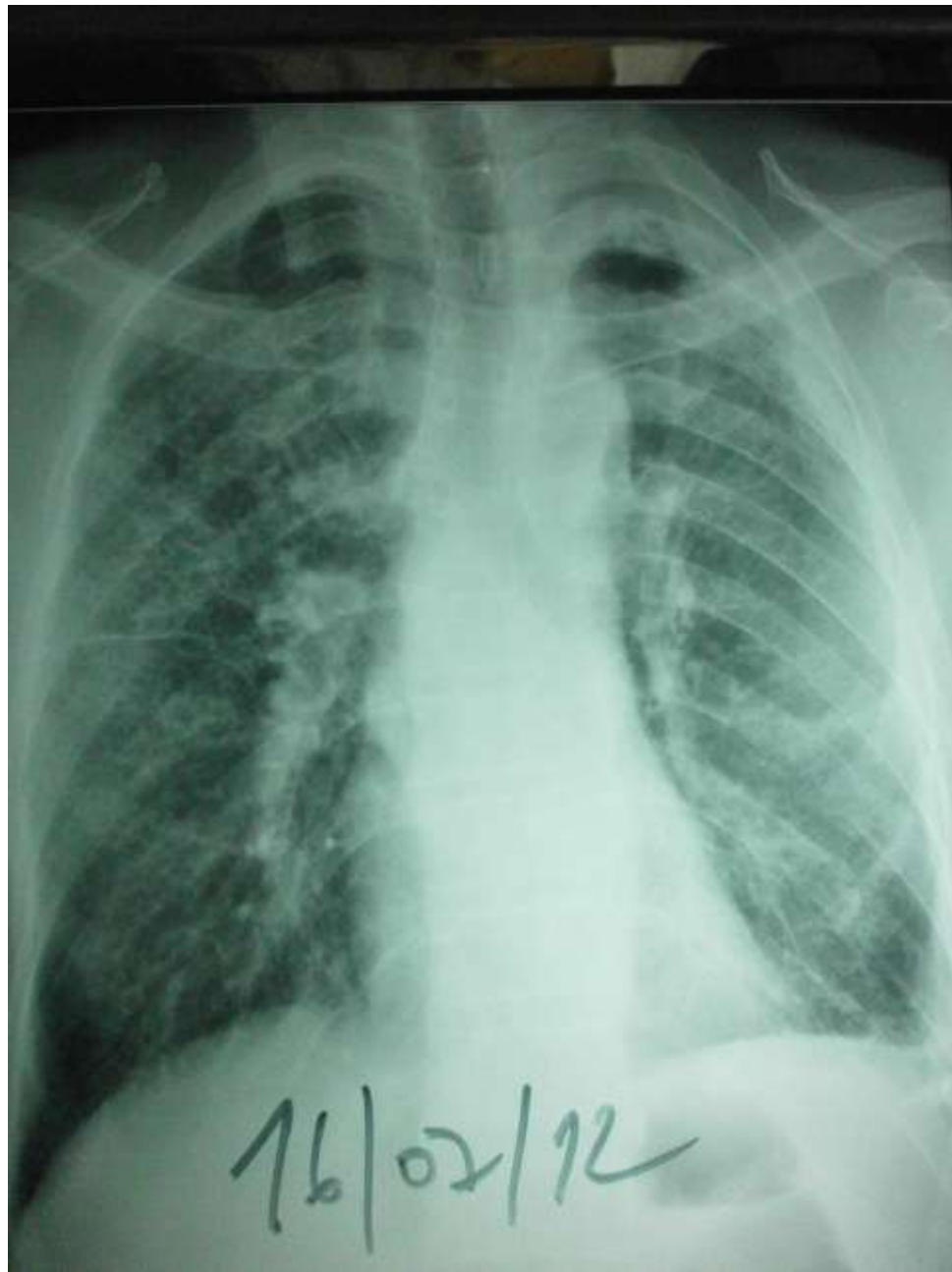

Mr Abderrazek M ...CONSULTE LE
22/06/2012 Pour « Toux, Dyspnée, AEG »

HDLM :

Depuis 6 MOIS FIEVRE Récurrente
nocturne .TOUX TRAINATE ... DYSPNEE
AUX MOINDRE EFFORT ... A CONSULTEE
DEPUIS JANVIERE EN EXTREME.....

ANTECEDENTS ET TARES :

A TRAVAILLE DANS UN HOTEL ET GARDIEN
GROUPE CHMIQUE
TABAC 20PA

EXAMEN PHYSIQUE :

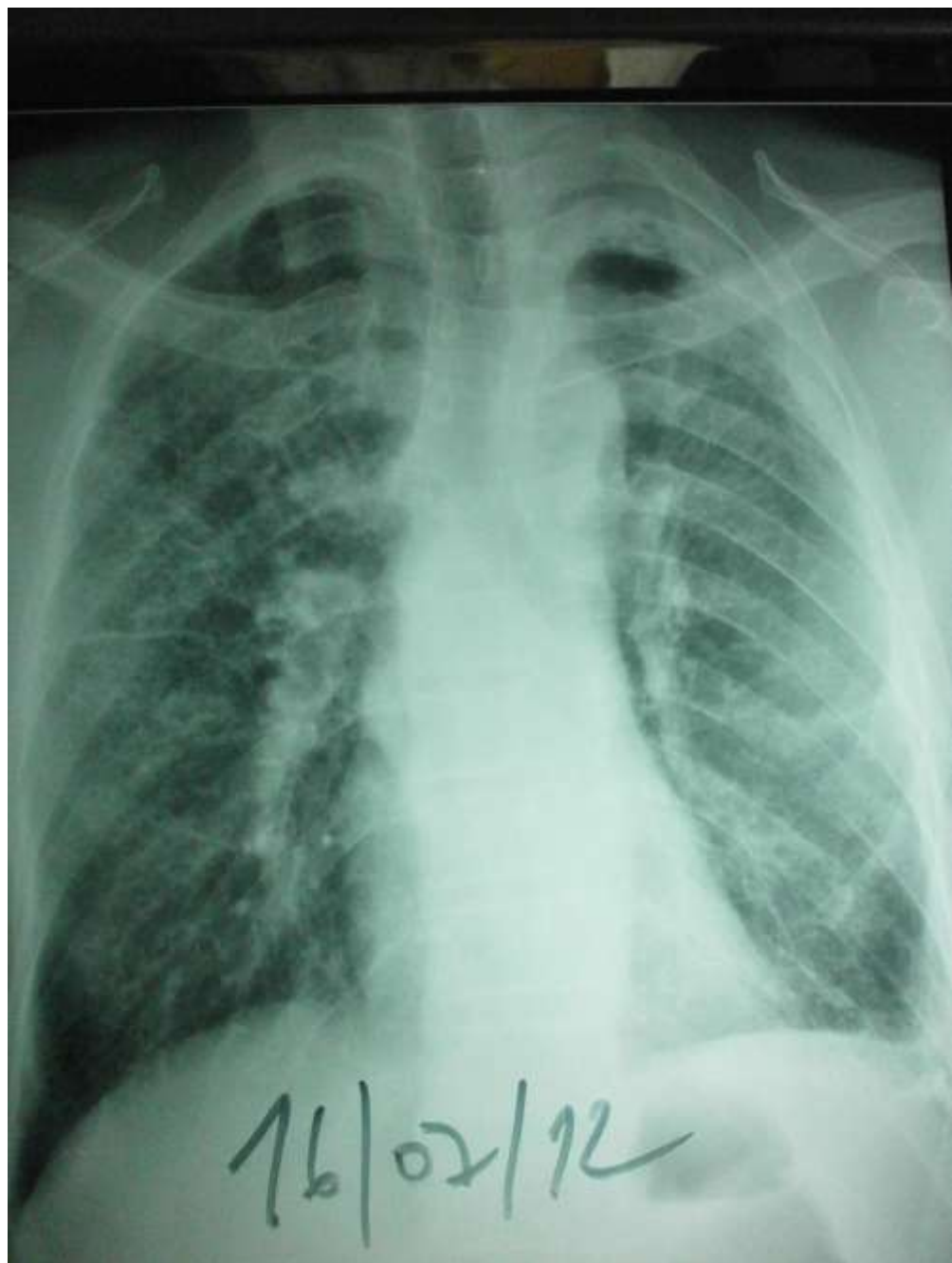
TA: 11/7 RC : 80 /min .Sat:90 % .PF:
.T° 37. Pd: 48/ kg.-CREPITANTES AU 2
BASES. Pas d'adénopathies périphériques

RX THORAX FACE:

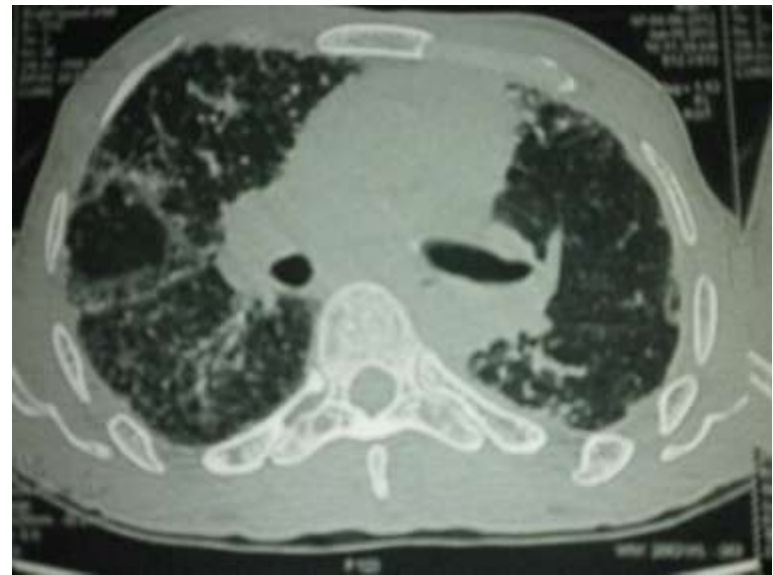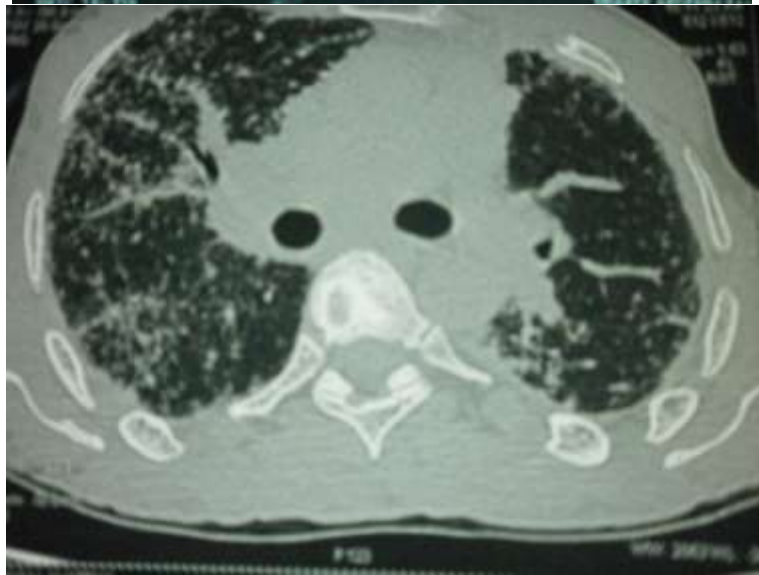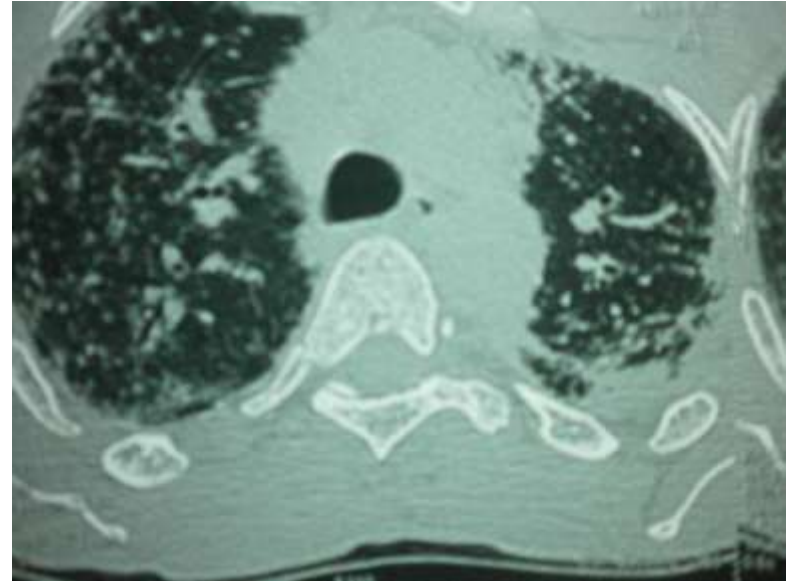
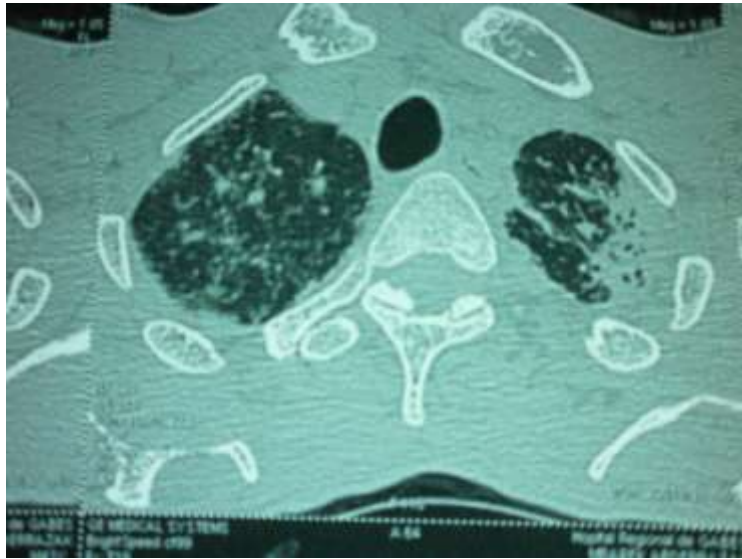
*Syndrome alvéolointertielle (LSD+LIG)

*Epaississement pleurale gauche(cul
de sac émoussé et pachypleurite
apicale)

* Epaississement para trachéale
gauche



Scanner thoracique 8/06/12: Infiltrat micronodulaire progression craniocaudale et distribution peribronchiolaire. Epaissement pleurale gauche et médiastinale supérieur (Aspect mamelonné)



Le 24/09/2012 (2 mois de Traitement anti-TBC)
Mieux .Sat: 97 % . . Pd: 52 kg.(+4)-
Scanner thoracique(19/9/12) nette amélioration

