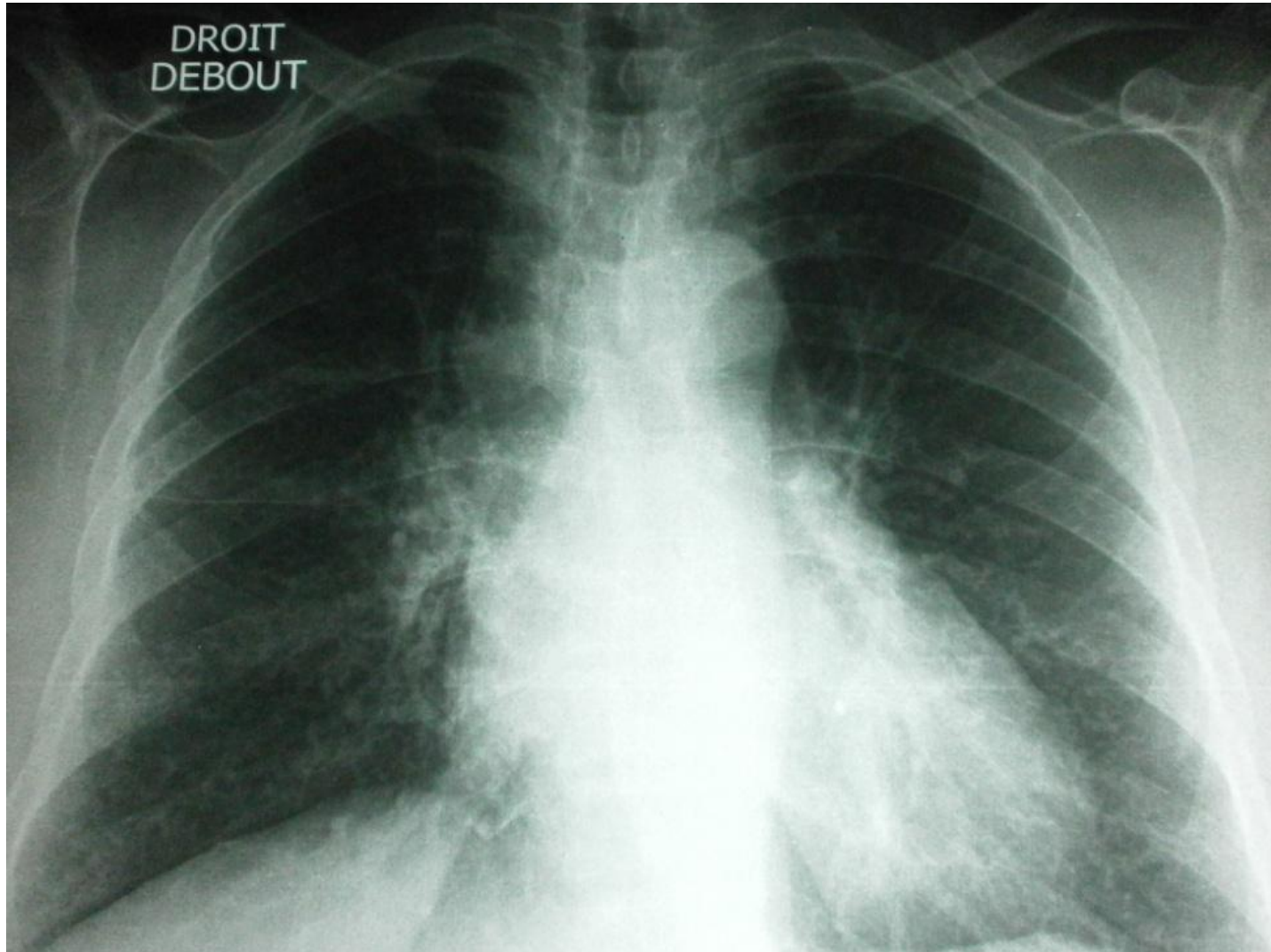


SALHA D ...63 Ans M'A CONSULTATE 11/05/2013 POUR DYSPNEE
SIFFLANTE DEPUIS QQ MOIS AVEC ARTHALGIE ..ERUPTION
CUTANEE..DIABETIQUE ..SOUS ANTIDEPRESSEURS

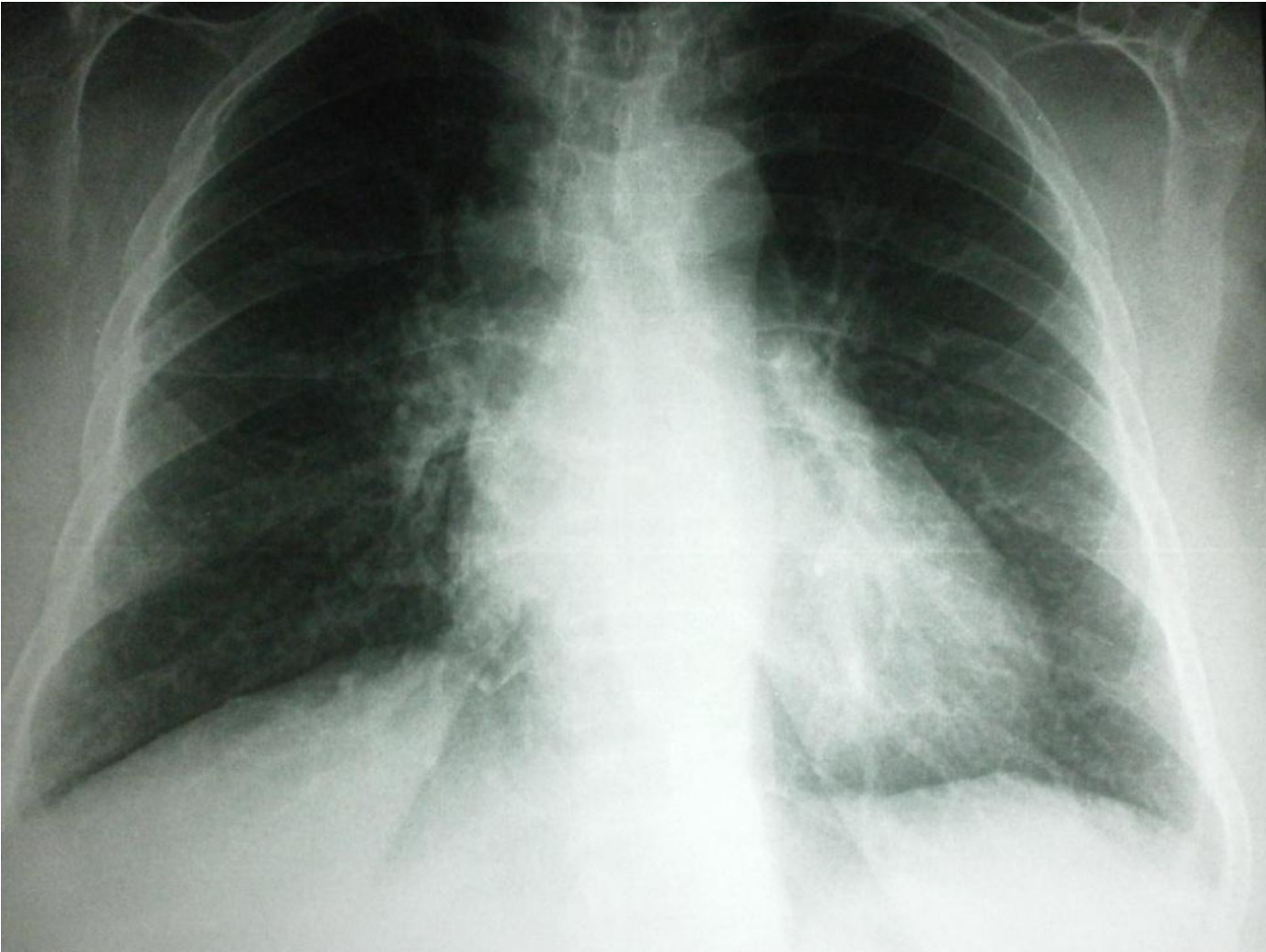


- RX THORAX :

Gros hile droit

Scissurite en regard

Floux paratracheale droit

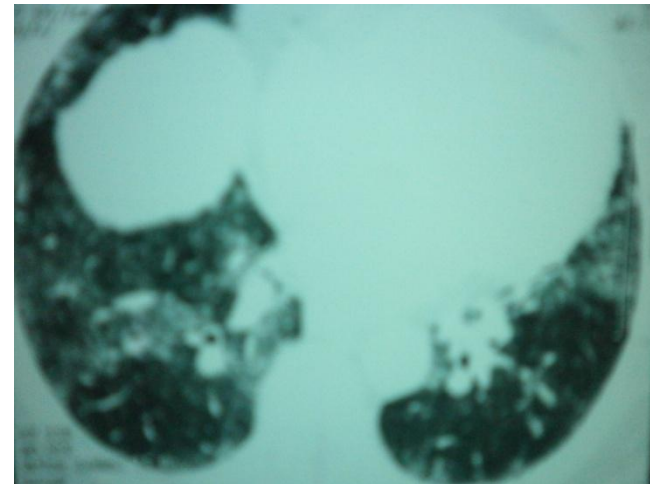
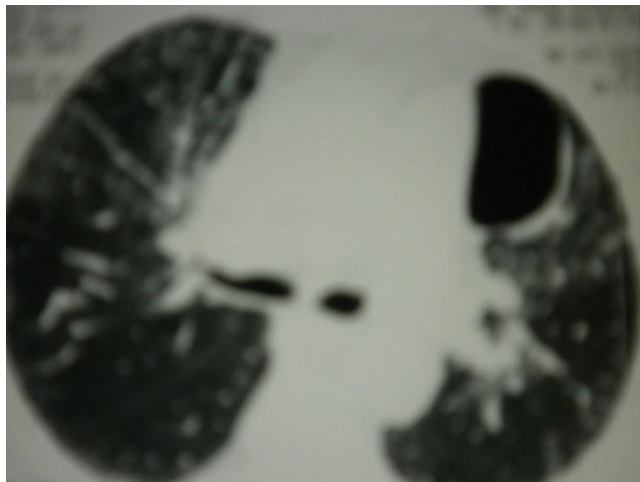
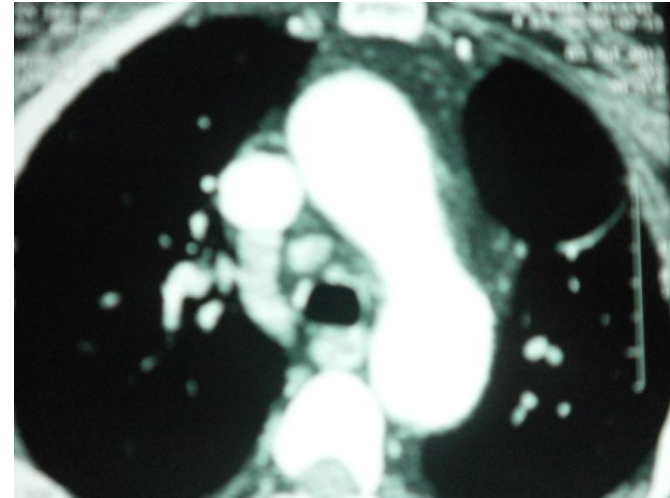
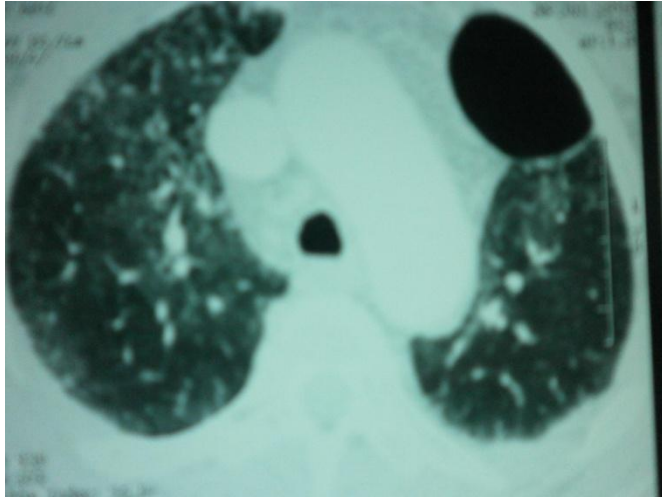


Scanner thoracique:

Formation kystique du lobe supérieur gauche

Syndrôme interstitielle bilatérale bronchiolaire

Adénopathies de la loge de Baretz (supra carinaires et hiliaires droites)



CRACHAT : ABSENCE DE BAAR

Fibroskopie bronchique : Pas de tumeur endobronchique

Liquide bronchique: **Présence de 10 bacilles acido alcool résistants**

Cytoponction d'une adénopathie sus claviculaire gauche: **Aspect cytologique d'une tuberculose**